

**RESULTADOS DE LA TERAPIA ANTIANGIOGÉNICA CON
RANIBIZUMAB EN RETINOPATÍA DEL PREMATURO: REVISIÓN
SISTEMÁTICA**



UNIVERSIDAD DEL ROSARIO

UNIVERSIDAD DEL ROSARIO

División de Postgrados

Especialización de Pediatría

Bogotá Julio de 2015

**RESULTADOS DE LA TERAPIA ANTIANGIOGÉNICA CON
RANIBIZUMAB EN RETINOPATÍA DEL PREMATURO: REVISIÓN
SISTEMÁTICA**

AUTOR

LUZ MATILDE MIER REVELO, MD

Trabajo de grado para optar al título de Especialista en Pediatría

TUTOR TEMÁTICO

José María Solano MD

Pediatra. Director de la Sociedad Colombiana de Perinatología

TUTOR METODOLOGICO

Andrés Galindo MD

Pediatra, Magister en Epidemiología

UNIVERSIDAD DEL ROSARIO

Facultad de Medicina – División De Postgrados

Programa de Especialización en Pediatría

Bogotá, Julio de 2015

AUTOR

LUZ MATILDE MIER REVELO, MD

Médico Universidad del Valle

Estudiante Posgrado de Pediatría

Universidad del Rosario

Email: chimuelitapink@gmail.com

“La Universidad del Rosario, no se hace responsable de los conceptos emitidos por los investigadores en su trabajo, solo velará por el rigor científico, metodológico y ético del mismo en aras de la búsqueda de la verdad y la justicia”.

A mi esposo José Vicente lazarillo de mi corazón....

A mis niñas Juanita y Mía del Mar, luz de mis ojos...

A todos los pacientes que hemos dejado de ver la vida en todo su resplandor...

Agradecimientos

A Dios...

A mis padres por su apoyo constante...

A mi esposo e hijas por ser mi motor...

A mis pacientes por brindarme un escenario de aprendizajes día a día...

A mis profesores por guiar el camino de manera constante...

A la Universidad del Rosario por abrirme las puertas para seguir creciendo profesionalmente...

Tabla de contenido

	pág.
1. Introducción	13
2. Planteamiento del problema	14
3. Justificación	15
4. Marco teórico	16
4.1 Generalidades	16
4.2 Antecedentes históricos	16
4.3 Fisiopatología	18
4.4 Clasificación	20
4.5 Tratamiento	23
4.6 Ranibizumab y otros agentes antiangiogénicos	24
4.7 Estado del arte	25
5. Objetivos	27
5.1 Objetivo General	27
5.2 Objetivos específicos	27
6. Metodología	28
6.1 Tipo y diseño del estudio	28
6.2 Planteamiento de hipótesis	28
6.3 Estrategia PICOT	29
6.4 Diagrama del protocolo	29
6.5 Técnicas de recolección de información	30
6.5.1 Estrategia de búsqueda para identificación de estudios	30
6.5.2 Bases de datos	30
6.5.3 Identificación de los artículos	30
6.6 Criterios de elegibilidad	31

6.7	Desenlaces medibles	31
6.8	Control de errores y evaluación de estudios incluidos	32
6.9	Plan de análisis	33
7.	Consideraciones éticas	35
8.	Aspectos administrativos	36
8.1	Cronograma	36
8.2	Presupuesto	37
8.3	Organigrama	38
9	Resultados	39
10.	Discusión	45
11.	Conclusiones y recomendaciones	48
12.	Bibliografía	50
13.	Anexos	54
13.1	Tabla de artículos relacionados con ranibizumab	54

Lista de tablas

	pag
Tabla 1 Clasificación internacional de ROP	21
Tabla 2 Escala de clasificación de la evidencia	32
Tabla 3 Resultados de la búsqueda en literatura por base de datos	39
Tabla 4 Causas de exclusión de los artículos	39
Tabla 5 Evaluación de la calidad metodológica según escala de evidencia	41
Tabla 6 Características demográficas	43

Lista de figuras

	pág.
Figura 1 <i>Fisiopatología de ROP</i>	19
Figura 2 <i>Zonas de la retina para la caracterización de la presencia de ROP</i>	20
Figura 3 <i>Diagrama del protocolo</i>	29
Figura 4 <i>Flujograma de la selección de artículos según criterios de PRISMA ®</i>	39

Lista de siglas

CNV	Neovascularización coroidal,
FGF	Factor de crecimiento de fibroblastos
HIF-1	Factor inducible por hipoxia 1
PEDF	Factor derivado de pigmento epitelial
PDGF	Factor de crecimiento derivado de plaquetas,
RNV	Neovascularización retinal
ROP	Retinopatía del prematuro
VEGF	Factor de crecimiento vascular endotelial

Introducción: La retinopatía del prematuro (ROP) se presenta hasta en el 73% de los neonatos pretérmino por debajo de la semana 27, los agentes antiangiogénicos se presentan como una herramienta para su tratamiento con resultados prometedores. En el presente estudio se pretendió evaluar los resultados de la terapia antiangiogénica con ranibizumab en pacientes con retinopatía del prematuro según la evidencia descrita hasta la fecha.

Metodología: se realizó una revisión sistemática de literatura con componente meta-analítico de los datos sociodemográficos y clínicos, incluyendo todos los artículos sobre el tema sin límite de fecha de publicación. Se usó una estrategia de búsqueda en diferentes bases de datos, todos los estudios relacionados con el pronóstico de la enfermedad fueron elegibles.

Resultados: Se encontraron un total de 13 artículos que cumplieron criterios de elegibilidad para su inclusión, que incluyeron 75 pacientes en total (133 ojos evaluados). La edad promedio al nacimiento fue 23.6 semanas, la edad al momento de aplicación de tratamiento fue 36.3 semanas. 11/13 artículos reportaron que el tratamiento con ranibizumab fue satisfactorio en términos de resolución completa de la enfermedad sin efectos secundarios (64 pacientes)

Discusión: Los resultados de la terapia con ranibizumab para retinopatía del prematuro según la evidencia hasta la fecha permiten recomendar el uso de terapia antiangiogénica con el fin de mejorar la salud visual a mediano y largo plazo y por ende disminución en la prevalencia de ceguera por esta causa.

Palabras claves: *ranibizumab, retinopatía del prematuro, agentes antiangiogénicos, ceguera adquirida, prevención,*

1. Introducción

La Retinopatía del Prematuro (ROP) es un trastorno del desarrollo de los vasos retinales en recién nacidos pretérmino y es una causa de ceguera en todo el mundo, la cual es prevenible. (1) Es una alteración que se presenta en la retina por retardo en el desarrollo fisiológico vascular, que puede producir como consecuencia desprendimiento completo de la retina, con la consecuente ceguera a mediano y largo plazo(2).

Entre los principales factores de riesgo se encuentran el bajo peso al nacer y la prematuridad extrema (por debajo de 28 semanas de edad gestacional), a menor edad gestacional del neonato, mayor es el riesgo de padecer retinopatía del prematuro. Se sabe que es una enfermedad que no está asociada a alteraciones genéticas sino que es una enfermedad adquirida por alteraciones en el desarrollo o por simple inmadurez. En diferentes estudios se ha mencionado que el inadecuado control de la terapia suplementaria con oxígeno, es considerado un factor de riesgo importante(2)(3)(4).

A todo recién nacido prematuro se les debe hacer una evaluación visual completa de forma temprana, con el fin de dar un tratamiento oportuno y disminuir las secuelas visuales que por lo general son ceguera parcial o total del ojo afectado.

Hasta la fecha el tratamiento se realiza con láser o crioblación de la retina avascular periférica para controlar la neovascularización, pero su morbilidad asociada han hecho de la terapia antiangiogénica una mejor opción de tratamiento, y se encuentra actualmente en estudio.(2)

Se conocen múltiples medicamentos antiangiogénicos, entre los cuales el bevacizumab y ranibizumab han sido los más estudiados, ofreciendo resultados promisorios, con unos pocos casos de resultados contradictorios. En el caso de ranibizumab se ha demostrado claramente su beneficio en adultos con patologías como degeneración macular, retinopatía diabética(2)(5), cataratas u oclusión de vena retinal. (6)(7). Este medicamento es usado en oftalmología únicamente.

2. Planteamiento del problema

La Retinopatía del Prematuro (ROP) es un trastorno del desarrollo de los vasos retinales en recién nacidos prematuros. Es una causa de ceguera prevenible en los niños en todo el mundo(1). El tamizaje adecuado y el tratamiento oportuno son importantes para disminuir el impacto anatómico y funcional de la visión(8). Se estima que 50.000 niños en el mundo sufren de ceguera secundaria a ROP, de los cuales 25.000 se encuentran en Latinoamérica (9). En Colombia, hay escasos estudios que muestran los datos de prevalencia sobre esta condición (10)(11), se ha estimado una tasa de 33% de ROP en recién nacidos prematuros por debajo de las 32 semanas de edad gestacional manejados con oxígeno suplementario de manera ambulatoria. Hasta la fecha no hay estudios sobre la efectividad del tratamiento con antiangiogénicos.

En una cohorte seguida a un año de pacientes prematuros manejados de forma ambulatoria con oxígeno estudio llevado a cabo en una población nacional, se encontró que solamente el 71% de estos pacientes fueron evaluados por los oftalmólogos para detectar la ROP; en estos pacientes el 33,41% presentaron algún grado de alteración en la vascularización de la retina (10).

También se conoce, que debido a la implementación de programas de detección de ROP, el tamizaje ha aumentado de 29,3% a 98,9%, y que la necesidad de tratamiento disminuyó de 18% a 4,9%. Si bien el oxígeno suplementario mejora la sobrevida del prematuro, la hiperoxia es considerado como un factor de riesgo para ROP, lo cual requiere de nuevas pautas e implementación de programas que mejoren el tratamiento convencional de los niveles de oxígeno en los pacientes prematuros (12)(2).

Todo esto nos lleva a realizar la pregunta de investigación: Cuál es la evidencia existente sobre los resultados de la terapia antiangiogénica con ranibizumab en pacientes con retinopatía del prematuro, según una revisión sistemática de literatura?

3. Justificación

Aunque se conocen algunos aspectos clínicos sobre la evolución y tratamiento de la retinopatía del prematuro, es necesario conocer y recopilar toda la evidencia que existe sobre los resultados de la terapia antiangiogénica para el tratamiento de estos pacientes. Esto permitirá que se realicen programas de tamizaje adecuados, mejorar los índices de diagnóstico y brindar tratamiento oportuno con el fin de evitar la complicación más grave en niños como lo es la ceguera.

El estudio pretende dar conocimiento sobre todos los aspectos relacionados con la demografía de esta patología a nivel mundial, al igual que la mejoría, recidiva o presencia de efectos secundarios con el ranibizumab en pacientes prematuros.

Adicionalmente, los datos permitirán, de una manera indirecta, ofrecer una mejor calidad de vida a los neonatos pretérmino, mediante la implementación de terapias efectivas a nivel nacional y acordes con la evidencia actual tomada en diferentes países.

4. Marco Teórico

4.1 Generalidades

La retinopatía de la prematuridad (ROP) es una enfermedad que compromete la visión asociada con el desarrollo vascular retinal anormal que ocurre únicamente en los recién nacidos pre-término, especialmente los más pequeños(13). Es una proliferación anormal de vasos en la retina periférica, de la cual no se conoce su etiopatogenia (14). El bajo peso al nacer y la prematurez están fuertemente relacionados con el desarrollo de la enfermedad.

La incidencia de ROP ha ido aumentando en el mundo, y se considera como la principal causa de ceguera en la infancia(15). Se han reportado casos en Latinoamérica, Europa oriental, India, China, especialmente en población de bajos recursos, (13) y su pronóstico depende en gran parte de la disponibilidad de cuidado neonatal, ingresos y una detección temprana.(9). Además no todos los países cuentan con un programa rutinario de tamizaje.

Existen estudios que reportan tasas de 5% de los sobrevivientes de neonatos que pesan menos de 1000g son ciegos y 70% de ellos presentan alteraciones visuales a mediano y largo plazo(14).

Su asociación con otras patologías como retraso en el desarrollo psicomotor se le atribuyen más a la prematurez que a la ausencia de desarrollo de la visión como tal.

La OMS creó un programa “Visión 2020 – el derecho a ver- convirtiéndolo en una prioridad para todos los continentes, enfocando todos los esfuerzos con estrategias específicas basadas en actividades para controlar la ceguera, entre las cuales se incluyen vacunación, educación en salud y control de deficiencia de vitamina A entre otras. (16) Aún así esta institución aclara que cada región debe crear sus propias estrategias basados en el perfil epidemiológico de cada lugar.

4.2 Antecedentes históricos

La ROP fue identificada como una causa de ceguera en niños desde la década de 1940 en los países industrializados. Este hallazgo estuvo relacionado con las altas tasas de sobrevida de los

pacientes prematuros en las emergentes unidades de cuidado neonatal, y se consideró el aporte de oxígeno suplementario (hiperoxia) no controlado como el principal factor desencadenante de la enfermedad.

Inicialmente la enfermedad fue denominada fibroplasia retrolental (3,17). A este periodo se le conoció como la “primera epidemia”. Condiciones como la luz, necesidad de transfusión de glóbulos rojos y el balance hidroelectrolítico del neonato durante los primeros 60 días de vida fueron estudiados como factores causales, hipótesis que luego fue desestimada por los mismos autores. (17)

Con la mejoría del cuidado en las unidades neonatales, las tasas de sobrevida de los neonatos de menor peso y menor edad gestacional, hizo que se presentara una segunda epidemia en los años 70 y 80, época en la cual se consideró el oxígeno suplementario como la principal causa del desarrollo de la enfermedad. A partir de 1984 cambió el nombre de fibroplasia retrolental a retinopatía del prematuro (18,19)

Al mismo tiempo la implementación de programas de detección y el desarrollo de tratamientos quirúrgicos para el tratamiento de esta enfermedad, hizo que la ceguera por ROP disminuyera: esto ocurrió principalmente en los países industrializados (20).

La tercera epidemia consistió en el hallazgo de un incremento en la frecuencia de ceguera asociada a ROP en algunos países en vía de desarrollo: Estos casos se detectaron especialmente en pacientes que viven en las áreas urbanas de países más pobres (como China, Sur de Asia, Latinoamérica y Europa Oriental), y a pesar que en estos países hubo un notable desarrollo socioeconómico, con el consiguiente aumento en el número de unidades neonatales, existen todavía algunos aspectos por mejorar, entre estos protocolos de control en el manejo adecuado del suministro de oxígeno (21).

Se sabe que la mayoría de los casos de ROP ocurren en neonatos con peso al nacer por debajo de 1500 g; esta proporción aumenta cuando el peso al nacer es menor de 1000 g y mucho más cuando es menor de 750 g. También se sabe que es más frecuente en hombres que en mujeres (4).

Por todo esto hasta la fecha se podría considerar que los factores de riesgo conocidos continúan siendo el bajo peso al nacer y la edad muy prematura, mientras que la terapia con oxígeno, permanece como un factor en estudio (22)

4.3 Fisiopatología

La mayoría de los autores están de acuerdo en que el proceso comienza por una vasoconstricción reversible de los vasos capilares de la retina.

La retina humana permanece avascular hasta el cuarto mes de vida intrauterina, siendo nutrida por diferentes vasos de la coroides. En el cuarto mes las células fusiformes de origen mesenquimal forman un red de capilares desde el nervio óptico hacia la periferia de la retina, igual que los fotorreceptores. Proceso que se completa hasta la semana 28 de gestación(23).

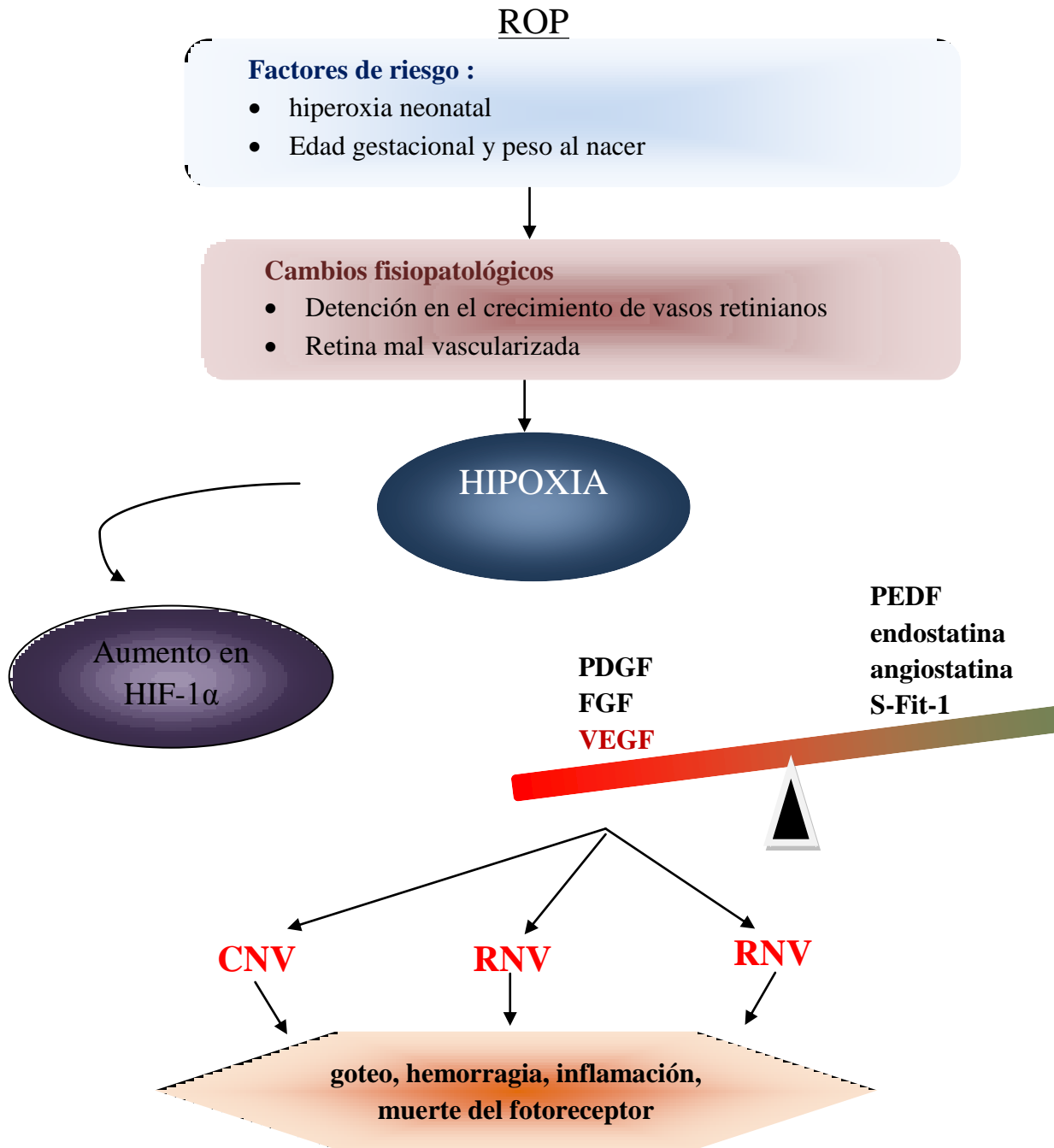
Si el factor desencadenante de la vasoconstricción permanente, el proceso se llega a hacer irreversible; así se llega a una obliteración u oclusión del sistema capilar retiniano, que se va a compensar con un proceso de neovascularización. En ese momento es fácil encontrar en la retina verdaderos glomérulos o capilares varicosos que inmediatamente tienden a perforar las capas retinianas llegando a colonizar el cuerpo vítreo. Por tanto los hallazgos en estos ojos son vasos capilares alargados que atravesando la limitante interna llegan al vítreo. A su vez estos se rodean de abundantes células de origen mesenquimal y glial. Inmediatamente a esta fase, en la cual aparece edema y hemorragia, se observan bridas que traccionan a la retina desprendiéndola. Esta se pliega adosándose a la membrana cristaloides posterior, quedando separado de ella por una membrana constituida por tejido fibrogliol con escasos vasos.(17)

La fisiopatología de la ROP se ha relacionados con dos fases diferentes. La primera, se relaciona con el retardo fisiológico del desarrollo vascular retinal, lo que resulta en un área avascular de la retina periférica. Posteriormente, en la fase dos, se produce una vasoproliferación en forma de angiogénesis intravítrea, que ocurre en la unión entre la retina vascularizada y no vascularizada; es aquí se genera el factor de crecimiento endotelial vascular (VEGF). El incremento de este factor es inducido por la hipoxia, y esto retrasa el desarrollo vascular retinal fisiológico, lo que altera la organización vascular definitiva en una forma ordenada. (2)

Por otro lado la hiperoxia también es nociva pues altera la angiogénesis normal, generando un círculo vicioso con más producción de VEGF a medida que aumenta la necrosis retinal.

El curso natural de la retinopatía, en sus estadios más severos, es el desarrollo de angiogénesis, con el consecuente desprendimiento de retina traccional, ya sea parcial o total, lo que genera cambios irreversibles y compromiso severo en la mayoría de los casos (24)

Figura 1. Fisiopatología de ROP



Representación esquemática de la hypoxia como evento que promueve la formación de lesiones neovasculares. Hay una disregulación de HIF-1 α . el cual aumenta la expresión de VEGF, lo que conlleva a pro-angiogénesis. FGF – factor de crecimiento de fibroblastos, HIF-1 Factor inducible por hipoxia 1^a, PEDF Factor derivado de pigmento epitelial, PDGF – Factor de crecimiento derivado de plaquetas, VEGF Factor de crecimiento vascular endothelial, CNV neovascularization coroidal, RNV neovascularizacion retinal

Modificado de : Hennig Goepferich. “Nanoparticles for the treatment of ocular neovascularizations, 2015 (2)

4.4 Clasificación

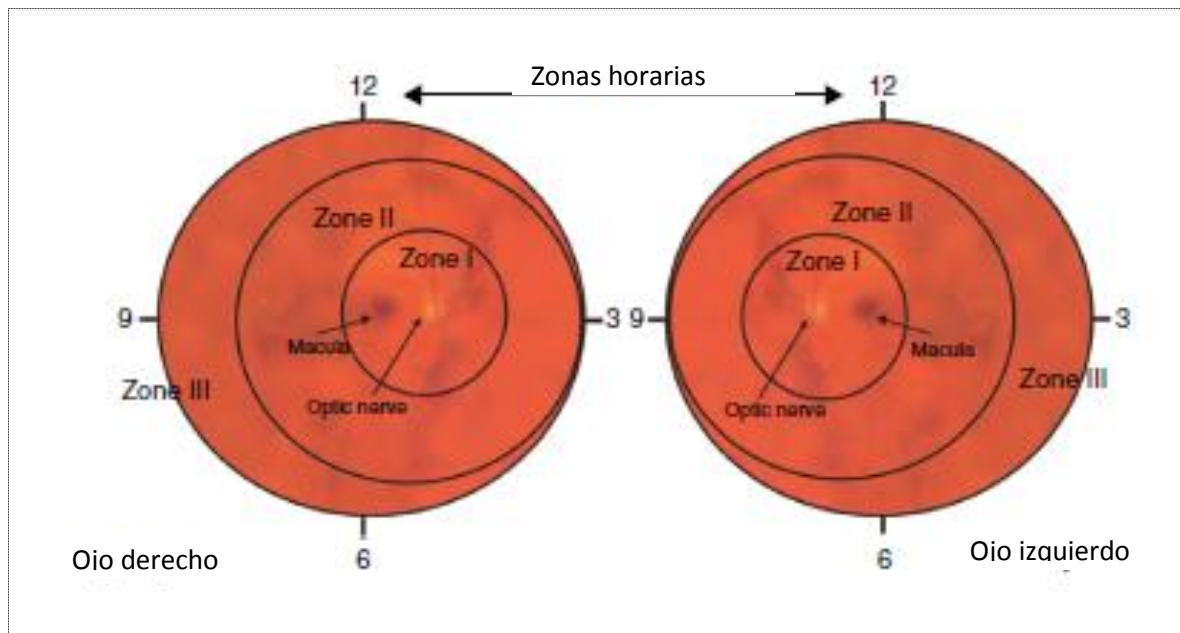
La clasificación actual de la ROP comprende cuatro componentes principales: la severidad de la enfermedad (estadío), la localización de la alteración (zona), la extensión (expresada en términos de sectores de 30° en la periferia retinal) y la presencia/ausencia de enfermedad plus, definida como la presencia de vasos tortuosos o dilatados que indican un estadio más severo de la enfermedad. (ver tabla 1)

El estadio normalmente se basa en la aparición de la anomalía en el área de unión entre la retina vascularizada y la retina avascular.

El estadio 1 y 2 indican enfermedad leve, el estadio 3 indica extensión de los vasos hacia el vítreo. En los estadios 4 y 5 la retina se ha desprendido parcialmente (estadio 4) o totalmente (estadio 5).

La localización, anterior o posterior, se hace de acuerdo a la división de la superficie de la retina en tres zonas concéntricas desde el disco óptico, siendo la zona I más posterior, la zona II la intermedia y la más anterior la zona III. Los casos de ROP en las zonas 1 y 2 generalmente son más agresivos (14).

Figura 2. Zonas de la retina para caracterizar la presencia de ROP



Tomado de: Ferrer Novela, Gonzalez Viejo, Puevo Royo y cols. A protocol for the treatment of retinopathy in prematurity in Spain. Arch Soc Oftalmol. 2013; 88(6):231-236

La extensión de la enfermedad está indicada por el número de sectores de la retina comprometidos (cada 30°).

El término plus orienta a la dilatación anormal de vénulas y arteriolas en por lo menos dos de los cuatro cuadrantes, el uso del término pre-plus se usa cuando no hay criterio suficiente para pensar que las estructuras vasculares no están completamente normales.

Otros signos de actividad de la ROP son opacidades vítreas, dilatación de los vasos del iris y pobre dilatación como respuesta a los medicamentos midriáticos (25)(26)

Tabla 1. *Clasificación Internacional de la ROP*

Características	Clasificación
Localización Anterior/Posterior	Zona I : Área retinal dentro de un círculo con el centro en el disco óptico y el radio es dos veces la distancia del disco a la fóvea.
	Zona II: Área retinal desde el borde de la zona I al borde del círculo con un radio del disco óptico a la ora serrata nasal.
	Zona III: Un área retinal con forma de media luna desde el borde de la zona 2 hacia la ora serrata.
Severidad	Estadio 1: Una línea fina de demarcación entre la retina vascularizada y la no vascularizada
	Estadio 2: Elevación entre la zona de retina vascularizada y la no vascularizada
	Estadio 3: Elevación con extensión de tejido fibrovascular hacia el vítreo
	Estadio 4: Desprendimiento de retina parcial 4A: extrafoveal 4B: compromete la fóvea
	Estadio 5: Desprendimiento de retina completo

	La ROP agresiva posterior se reconoce por tortuosidad marcada y dilatación de los vasos del polo posterior con dificultad para documentar los hallazgos.
Extensión	Determinada en meridianos de la circunferencia de la retina
Anormalidades vasculares del polo posterior	Enfermedad plus Dilatación y tortuosidad vascular del polo posterior en presencia de ROP Pre-Plus Cambios vasculares insuficientes para diagnosticar enfermedad plus

Tomado de: International committee for the classification of ROP: The international classification of the retinopathy of prematurity revisited. Arch Ophthalmol 123 (7) 991-9

4.5 Tratamiento

Hasta la fecha el tratamiento se ha basado en la ablación de la retina periférica, sea a través de crioterapia o con fotocoagulación laser. Todavía en el año 2009 se consideraban estos dos tratamientos como la elección en todo paciente con ROP(14).

El tratamiento con crioterapia por vía externa, ha demostrado tener efecto beneficioso en la función visual y estructural (27), aunque se considera un tratamiento paliativo en la mayoría de los casos (14).

La ventaja que tiene el tratamiento con fotocoagulación con láser incluye la visualización directa de la zona a tratar, menos efectos inflamatorios y menos molestias para el paciente; los efectos a largo plazo parecen ser similares a los de la crioterapia (28) . En un estudio publicado en el año 2006, realizado en España reportando más de diez años de experiencia se recomienda el tratamiento con láser diodo, alcanzando hasta el 96% de resolución de la enfermedad sin la presencia de efectos secundarios(29). Para los estadios más severos, que incluyen el desprendimiento de la retina, parcial (estadio 4) o total (estadio 5), el tratamiento con cirugía vitreoretinal muestra diferentes resultados, dependiendo la naturaleza del desprendimiento (30)

Ahora, es importante resaltar el advenimiento de nuevas terapias como los agentes antiangiogénicos.

Se ha propuesto el tratamiento para la ROP, con inhibidores del factor de crecimiento endotelial vascular (AntiVEGF) intraviteos, siendo el bevacizumab el más estudiado, semejante a otros angiogénicos como el aflibercet, pegabrin, utilizados para condiciones de angiogénesis retinal como en el caso de la retinopatía diabética proliferativa, edema macular, y la degeneración macular relacionada a la edad. A pesar de numerosos reportes e informes de éxito, no existen aún estudios que permitan establecer la seguridad y eficacia en niños, y no debe usarse como alternativa al laser; solamente se podría recomendar en casos en que la terapia con láser hubiese fallado, y considerando su riesgo/beneficio(31)

Es posible considerar el tratamiento con ranibizumab en todo caso de ROP en zona 1 o 2 con estadio 2+ o 3.

Entre las indicaciones de tratamiento se encuentran:

- Casos de ROP tratadas con láser sin mejoría con riesgo de progresión o pérdida de visión en ausencia de membranas fibrosas marcadas.
- ROP en las cuales el tratamiento con láser no se puede realizar por una mala midriasis, opacidad del medio u otras causas.
- ROP que requieran vitrectomía por su asociación con ROP.(14)

En los casos de retinopatía estadios 4 o 5 no está indicado el tratamiento con antiangiogénicos por el riesgo de empeorar la progresión a desprendimiento de retina.

Para su aplicación es posible hacerlo en unidades de neonatología o salas de cirugía garantizando las condiciones de esterilización. Bajo sedación anestésica o anestesia general, se aplican gotas de betadine, mediante tres administraciones con intervalos de 10 min cada una, una gota de quinolona de última generación y timolol.

La inyección se aplica a 2-3mm del limbo esclerocorneal en dirección al nervio óptico. Tanto las gotas midriáticas como antibióticas se deben preescribir para el periodo postquirúrgico. Se debe hacer una evaluación minuciosa a las 24 horas verificando la presencia de endoftalmitis y luego fondo de ojo 7-10 días después.(14)

4.6 Ranibizumab y otros agentes antiangiogénicos

Hasta la fecha múltiples medicamentos antiangiogénicos han sido aprobados para el tratamiento de la retinopatía. El primero fue el pegaptanib (macugen Pfizer), bloqueadores parciales ranibizumab (Lucentis Novartis), bloqueadores totales con fracción monoclonal de anticuerpos y bevacizumab (avastin Roche); este último es el más usado y estudiado en prematuros (14).

Inicialmente salió al Mercado el Bevacizumab (Avastin ®), el cual es el agente antiangiogénico más ampliamente estudiado y usado en pretérminos con ROP. (32). Dado que este agentes es un bloqueador total con fracción monoclonal de anticuerpos con potenciales efectos sistémicos se desarrolló el ranibizumab como un bloqueador parcial del VEGF con menos efectos y resultados tan satisfactorios como el primero. El ranibizumab es fabricado para uso comercial en Oftalmología mientras que el bevacizumab no tiene presentación oftalmológica; por esta razón el uso de este último para tratamiento de ROP es controvertido.

El ranibizumab es un bloqueador parcial del VEGF, una glicoproteína homodimérica responsable de regular la angiogénesis tanto fisiológica como patológica. Por tanto este compuesto se ha convertido en el objetivo para el desarrollo de tratamiento de condiciones asociadas a la formación de neovascularización en retina (33). Fue aprobado para el tratamiento de alteraciones oculares en 2010 por FDA inicialmente en adultos para patologías como degeneración macular, retinopatía diabética, Degeneración macular relacionada con la edad de tipo húmeda entre otros. Por sus satisfactorios resultados fue aprobado para el tratamiento en neonatos con ROP.

Se aplica por medio de inyección intravítrea para prevenir la pérdida de la visión y mejoría de salud visual de forma permanente. (34).

Se sospecha que por un pequeño fragmento del medicamento (48 kDa), mantiene una vida media menor que el bevacizumab (149 kDa). Esto lo hace más llamativo para el tratamiento en neonatos.(5). Al evaluar su farmacocinética en humanos, se conoce que una vez aplicada la inyección intravítrea del medicamento, los niveles en humor acuoso hacen un pico al primer día y por tanto disminuye de forma exponencial la producción de VEGF. Tiene una eliminación media de 7.1 días con un coeficiente de correlación (r^2) de 0.90, mientras que el bevacizumab presenta una eliminación media de 9.7 días (5). En otros estudios no se encontraron diferencias significativas en la farmacocinética ocular entre los diferentes antiangiogénicos, aunque fueron estudios realizados en adultos y no en recién nacidos.

4.7 Estado del arte

En la actualidad los antiangiogénicos se usan de manera frecuente en adultos con alteraciones oculares y con resultados satisfactorios. Según literatura frecuentemente es necesario usar los antiangiogénicos asociado a otro tipo de tratamientos como crioterapia y fotocoagulación con láser. (7). Hasta el conocimiento de los autores no existe una revisión de la evidencia del uso de ranibizumab en neonatos con ROP(35).

En la búsqueda de diferentes factores asociados, en un estudio publicado por Reyes, (36) en el cual se estudiaron 247 pacientes, 77 de los 247 fueron diagnosticados con algún grado de retinopatía del prematuro (ROP), se halló la incidencia de 311 por cada 1000 nacidos con peso menor igual a 2000gr. y 432 por cada 1000 nacidos con peso menor a 1500gr. Con el fin de evaluar factores asociados al desarrollo de esta enfermedad, se evaluaron diferentes características clínicas y de intervención; de los 14 factores asociados a ROP se encontró que 10 tenían una asociación estadísticamente significativa ($p < 0.05$). Factores como la presencia de síndrome de distress respiratorio ($p = 0,01$), uso de surfactante ($p 0,01$), transfusión sanguínea (0,000), presencia de sepsis neonatal (0,04), uso de ventilador mecánico (0,000), uso de CPAP (0,00), y persistencia de conducto arterioso (0,05) mostraron una asociación independiente consistente con otros estudios. Otros factores como el género (0,89) uso de corticoides sistémico prenatal ($p 0,34$), uso de CBN (0,678), y presencia de hemorragia intraventricular (0.13) no mostraron asociación alguna. En el análisis multivariado demostró que el peso menor a 1250 (OR 2.95 IC95% 1.34 – 6.51) y el uso de surfactante son factores de riesgo independientes para ROP y la interacción entre estos dos genera un factor de riesgo importante para desarrollar ROP (OR10.28 IC95% 2.02 – 52.35). (36).

Por otro lado, dado que el agente antiangiogénico más estudiado es el bevacizumab, se encontró una revisión sistemática de literatura realizada en Argentina durante el 2015 para evaluar el uso intravítreo de bevacizumab para retinopatía de prematuro severa. En ese estudio se usaron las bases de datos Pubmed, Medline y Cochrane para examinar la calidad de la evidencia y variabilidad del uso de este medicamento. Entre las conclusiones se encontró que para ROP estadio 3+ en zona 1 o zonas posteriores los resultados son promisorios. Al evaluar la máxima

dosis tolerable en el grupo neonatal, conscientes de su perfil de seguridad sistémico o su eficacia y bioactividad no se encontraron recurrencias significativas en pacientes tratados con antiangiogénico, al compararlo con el manejo con láser. También se concluyó que el uso de bevacizumab no está indicado en estadíos 1 y 2 dado que el riesgo de pérdida de la visión es bajo y el VEGF es necesario para el desarrollo normal de vasos retinianos. Por otro lado, el uso intravítreo está contraindicado en estadíos 4 y 5 porque acelera el desprendimiento de retina. (37).

La presente revisión sistemática es la primera aproximación al tema que recopila la totalidad de los artículos que relacionan el ranibizumab con los resultados en la retinopatía del prematuro.

5. Objetivos

5.1 Objetivo General

Establecer la evidencia actual sobre los resultados de la terapia antiangiogénica con ranibizumab en pacientes con retinopatía del prematuro, mediante una revisión sistemática de literatura

5.2 Objetivos Específicos

- Encontrar la evidencia sobre la mejoría de la retinopatía del prematuro posterior a la terapia con ranibizumab en pacientes neonatos, mediante una búsqueda de artículos relacionados.
- Explorar características como la edad gestacional, peso corporal al nacimiento, edad gestacional al momento de aplicación de tratamiento y compromiso ocular uni o bilateral.

6. Metodología

6.1 Tipo y diseño de estudio

Es una revisión sistemática de literatura, con análisis de datos agrupados tipo meta-análisis, en la cual se incluyeron todos los artículos relacionados con el tema, mediante una estrategia de búsqueda desarrollada en MEDLINE y modificada para las otras bases de datos. La búsqueda se basa en la estrategia PICO, (participantes, la intervención y la exposición, comparación, los resultados y el diseño del estudio). No tuvo límite de fecha de publicación en las principales bases de datos disponibles, por medio de la licencia de la Universidad del Rosario. Se analizaron variables como la edad gestacional, compromiso ocular uni o bilateral, vía de aplicación del tratamiento, pronóstico, resolución de cuadro clínico, progresión a ceguera y reincidencia de la enfermedad. Se incluyeron la totalidad de los artículos encontrados en las bases de datos indexadas al igual que en literatura gris. Se realizó un análisis crítico de su contenido, se clasificó por evidencia para su posterior análisis.

Según la declaración PRISMA (35) para publicaciones de revisiones sistemáticas de literatura y meta-análisis no existen otros protocolos registrados sobre el tema.

6.2 Planteamiento de hipótesis

Hipótesis Nula:

No se conocen los resultados de la terapia con ranibizumab en pacientes con retinopatía del prematuro

Hipótesis Alternativa

Los resultados de la terapia con ranibizumab en pacientes con retinopatía del prematuro son favorables

6.3 Estrategia PICOT

Población: Pacientes prematuros con retinopatía confirmada, con edad gestacional por debajo de 34 semanas o peso menor de 2.000 g independientemente de la edad

Intervención: Tratamiento con ranibizumab

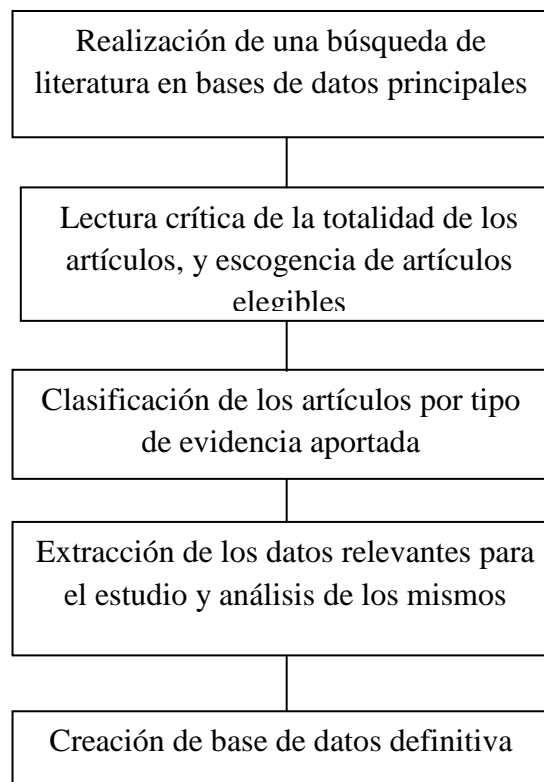
Comparación: Tratamiento con otros antiangiogénicos como bevacizumab y/o anecortave como tratamiento para retinopatía del prematuro

Desenlaces: Características de edad, antecedentes clínicos relevantes para el estudio, mejoría de la progresión de la ROP hacia ceguera, aumento en la respuesta a estímulos de luz

Tipo de estudios: Se incluyeron todos los estudios descriptivos, analíticos, experimentales.

6.4 Diagrama del protocolo

Figura 3. Diagrama de realización del protocolo



6.5 Técnicas para recolección de la información

6.5.1 Estrategia de búsqueda para identificación de artículos

La estrategia de búsqueda se realizó por medio de una combinación de control de vocabulario y términos de texto libre sobre la base de la siguiente estrategia de búsqueda para MEDLINE con términos MeSH descritos en pubmed para la identificación adecuada de los estudios relacionados. En la primera fase se hizo una búsqueda mediante los términos ("retinopathy of prematurity"[MeSH Terms] OR ("retinopathy"[All Fields] AND "prematurity"[All Fields]) OR "retinopathy of prematurity"[All Fields] OR ("prematurity"[All Fields] AND "retinopathy"[All Fields]) OR "prematurity retinopathy"[All Fields]) AND ("ranibizumab"[Supplementary Concept] OR "ranibizumab"[All Fields]). Posteriormente, en la segunda fase se cruzaron los términos en inglés de la enfermedad con “angiogenesis inhibitors” y “antiangiogenic agents”. Estas dos estrategias de búsqueda se mantuvieron en las diferentes bases de datos seleccionadas para la inclusión de los artículos.

6.5.2 Bases de datos

Las bases de datos consultadas, según la estrategia de búsqueda descrita, fueron las siguientes

Pubmed/Medline disponible en: <http://www.ncbi.nlm.nih.gov/pubmed/>

Tripdata base disponible en: [http://www.tripdatabase.com /](http://www.tripdatabase.com/)

LILACS disponible en: <http://lilacs.bvsalud.org/es/>

EMBASE disponible en: <http://www.elsevier.com/solutions/embase>

También se realizó una búsqueda de literatura gris en el buscador “Google scholar” y “Google académico”, y en formato de bola de nieve teniendo en cuenta los artículos referenciados en los estudios incluidos en la revisión sistemática de literatura.

Adicionalmente se contó con la ayuda del personal de la Universidad del Rosario a través del metabuscador para la inclusión de todos los artículos relacionados.

6.5.3 *Identificación de los estudios*

Después de emplear la estrategia de búsqueda descrita, dos investigadores-revisores llevaron a cabo la identificación de los estudios que cumplieron con los criterios de inclusión de forma independiente. Se resolvieron las discrepancias entre los investigadores por consenso y para el manejo de diferencias, se incluyó un tercer investigador-revisor para conciliar acuerdos hacia la toma de decisiones. Una vez se obtuvieron los artículos para su lectura crítica, se descartaron los duplicados, estudios de revisión de tema y con base en los siguientes criterios se tuvieron en cuenta para su inclusión: pertinencia en el título, pertinencia de la población incluida en el estudio, pertinencia en el resumen y por último en la pertinencia de los resultados del texto completo.

6.6 *Criterios de elegibilidad*

6.6.1 *Criterios de inclusión*

Con respecto a los artículos

- Estudios originales,
- Publicaciones en inglés, portugués o español
- Texto completo disponible

Con respecto a la población de estudio en los artículos

- Neonatos pretérmino por debajo de la semana 34 de edad gestacional o con peso menor a 2.000 g independientemente de la edad.
- Diagnóstico de ROP confirmado
- Compromiso ocular uni o bilateral
- Estadíos 1,2,3,4, o 5 de la enfermedad
- No hubo restricción de género o raza
- Otras patologías como malformaciones menores

6.6.2 *Criterios de exclusión*

Con respecto a los artículos

- Estudios narrativos, revisión de tema, cartas al editor, revisiones de literatura

Con respecto a la población de estudio en los artículos

- Neonatos a término
- Aplicación de otros medicamentos adicionales al ranibizumab que pudieran alterar los resultados del mismo

6.7 Desenlaces medibles

Edad gestacional de nacimiento: Es la edad gestacional de la madre según lo informado por los autores del estudio.

Peso al nacer: Es el promedio (o mediana) de peso corporal al nacimiento de los neonatos incluidos en los estudios.

Género: Es el género según características fenotípicas del neonatos reportados en los artículos

Edad del tratamiento: Es la cantidad de semanas del neonato cuando se aplicó el tratamiento de forma intravítrea con ranibizumab, según lo reportado por autores de cada estudio

Compromiso ocular: Es la afectación con retinopatía de uno o ambos ojos (uni o bilateral)

Tiempo de seguimiento de la enfermedad: Es la cantidad de meses que reporta cada estudio sobre el seguimiento que se le hizo al paciente para la evaluación de los resultados de la aplicación del tratamiento.

Reactivación de enfermedad: Es la presencia de signos concordantes con ROP posterior a su resolución

Desprendimiento de retina: Es la presencia de signos característicos de la patología en cuestión reportada por los autores de los estudios, con la consecuente ceguera secundaria.

Ceguera: Es la ausencia de respuesta al estímulo a la luz, o sin atención visual o respuesta de fijación a la luz.

Resolución de la enfermedad: Es la ausencia de signos característicos de ROP en todo niño a quien se le aplique el tratamiento descrito con ranibizumab

6.8 Control de errores y evaluación de estudios incluidos

Dentro del control de errores se tuvo en cuenta evitar sesgos de publicación al realizar una búsqueda en múltiples bases de datos con revistas indexadas y que contemplan la mejor evidencia sobre el tema, usando términos Mesh y conectores al igual que mediante la búsqueda en formato de bola de nieve. La presente revisión está basada en la totalidad de la evidencia publicada hasta la fecha.

A todos los artículos se les hizo una lectura crítica para la extracción de los datos relevantes, en al menos dos ocasiones. Se tuvo en cuenta el cegamiento y aleatorización en casos de los estudios analíticos y/o experimentales.

Para la evaluación de la calidad de los estudios se clasificaron bajo la escala de evidencia de Oxford, vigente hasta la actualidad para su clasificación.

Tabla 2. Escala para la clasificación de la evidencia

Nivel de evidencia	Grado de recomendación	Tipo de estudio
I A	A	Revisiones sistemáticas de ensayos clínicos (con homogeneidad)
1 B	A	Ensayo clínico (con intervalo de confianza cerrado)
1 C	A	Estudio de todo o nada
2 A	B	Revisión sistemática de estudios de cohortes
2 B	B	Estudio de cohorte de alta calidad o ensayo clínico de baja calidad (seguimiento <80%)
2 C	B	Estudios ecológicos
3 A	B	Revisión sistemática de estudios de casos y controles
3 B	C	Estudio de casos y controles
4	D	Series de casos
5	D	Opinión de expertos

Tomado de: Sharon E. Straus, W. Scott Richardson, Paul Glasziou, and R. Brian Haynes. *Evidence-based medicine: How to practice and teach EBM* (3rd ed). Edinburgh: Churchill Livingstone, 2005.

6.9 Plan de análisis

Una vez se eligieron los artículos que cumplieron criterios de inclusión, se citaron: el título del artículo, revista y año de publicación, tipo de estudio, número de pacientes para el estudio y principales resultados obtenidos; se tuvieron en cuenta el cegamiento y asignación aleatoria en el caso de estudios analíticos o ensayos clínicos. Todos los artículos fueron clasificados según la escala de evidencia, con el fin de evaluar la calidad de la información aportada por el presente estudio.

También se hizo una descripción narrativa de los principales hallazgos en los estudios incluidos. Teniendo en cuenta los datos encontrados, se llevó a cabo un componente meta-analítico con los resultados que así lo permitieran. Las medidas de resumen fueron promedios aritméticas de los resultados expresados en términos cuantitativos y proporciones de los resultados en términos cualitativos. Para esto fue necesario la sumatoria de la totalidad de los casos en forma agrupada.

7. Aspectos Éticos

Entre los aspectos éticos del presente trabajo se consideró que, de acuerdo a la resolución 8430 de 1993 del Ministerio de la Protección Social en la cual se establecen las normas científicas, técnicas y administrativas para la investigación en salud, es un estudio sin riesgo (Artículo 11), por ser una revisión documental de la evidencia sustentada en el análisis de artículos científicos de naturaleza retrospectiva.

No fue necesario presentarlo ante comité de ética pero contó con el aval de la universidad desde su inicio.

Toda la información recolectada brindará a la comunidad científica nuevos conceptos con resultados a partir de la obtención de la mejor evidencia disponible hasta la fecha, ya que busca recopilar

Este estudio se ajusta a las disposiciones éticas de la Declaración de Belmont y la Declaración de Helsinki.

Declaración de potenciales conflictos de interés:

Los autores manifiestan que no existe ningún(os) conflicto(s) de intereses en lo expuesto en este escrito académico.

No existe ningún tipo de vinculación o interés secundario con la industria farmacéutica o laboratorio que produzca los medicamentos mencionados.

8. Aspectos administrativos

8.1 Cronograma

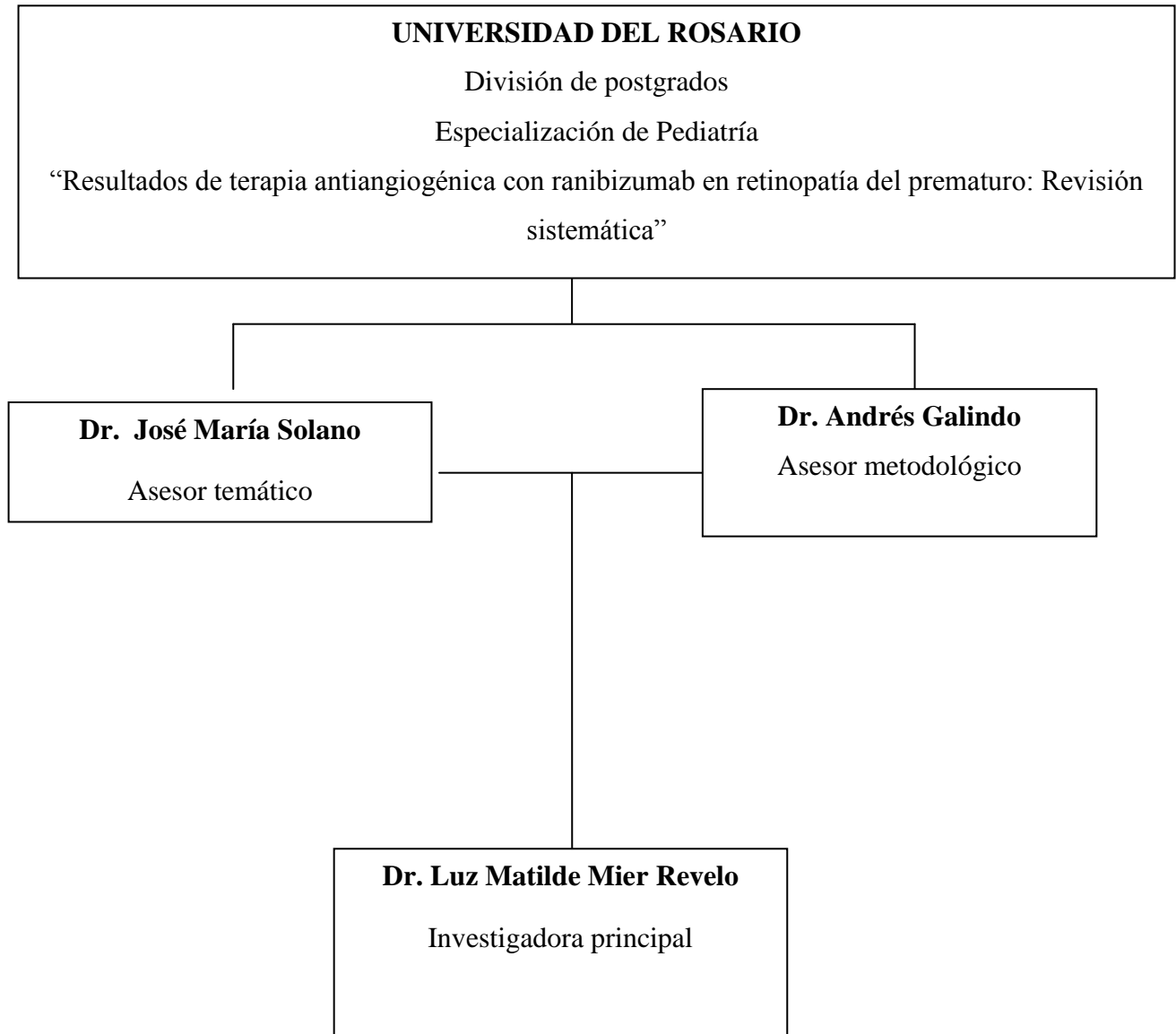
Cronograma de actividades								
	Ene-Jun 2012	Jun – Dic 2012	Ene-Jun 2013	Jun – Dic 2013	Ene-Jun 2014	Jun – Dic 2014	Ene-Jun 2015	Jun – Sept2015
Definición de tema de investigación	→							
Revisión bibliográfica	→							
Desarrollo del protocolo		→						
Ajustes según revisión con asesores		→						
Definición del problema y pregunta de investigación			→					
Marco teórico			→					
Búsqueda en bases de datos			→					
Selección de artículos					→			
Lectura crítica de artículos elegibles						→		
Análisis de la información							→	
Revisión y ajustes							→	
Entrega final de trabajo de grado								→
Divulgación de hallazgos y preparación para publicación								→

8.2 Presupuesto

RUBROS	Cantidad	Valor individual	Valor total
Recurso humano			
Horas de investigadores y asesores	10 horas semanales	No financiable	0
Recurso físico			
Materiales			
Materiales	NA	150.000	150.000
Computador portátil	1	1.200.000	1.200.000
Cd's	5	10.000	10.000
Entrega de protocolo grado	2 copias	50.000	50.000
Material Bibliográfico			
Búsqueda de artículos	13	500.000	500.000
Internet (modem)	1	50.000	50.000
Asesorías			
Asesoría externa	1	1.500.000	1.500.000
Análisis estadístico	1	500.000	500.000
Transporte a asesorías	10	20.000	200.000
TOTAL GENERAL			\$4.160.000

Fuente: Autora, 2015

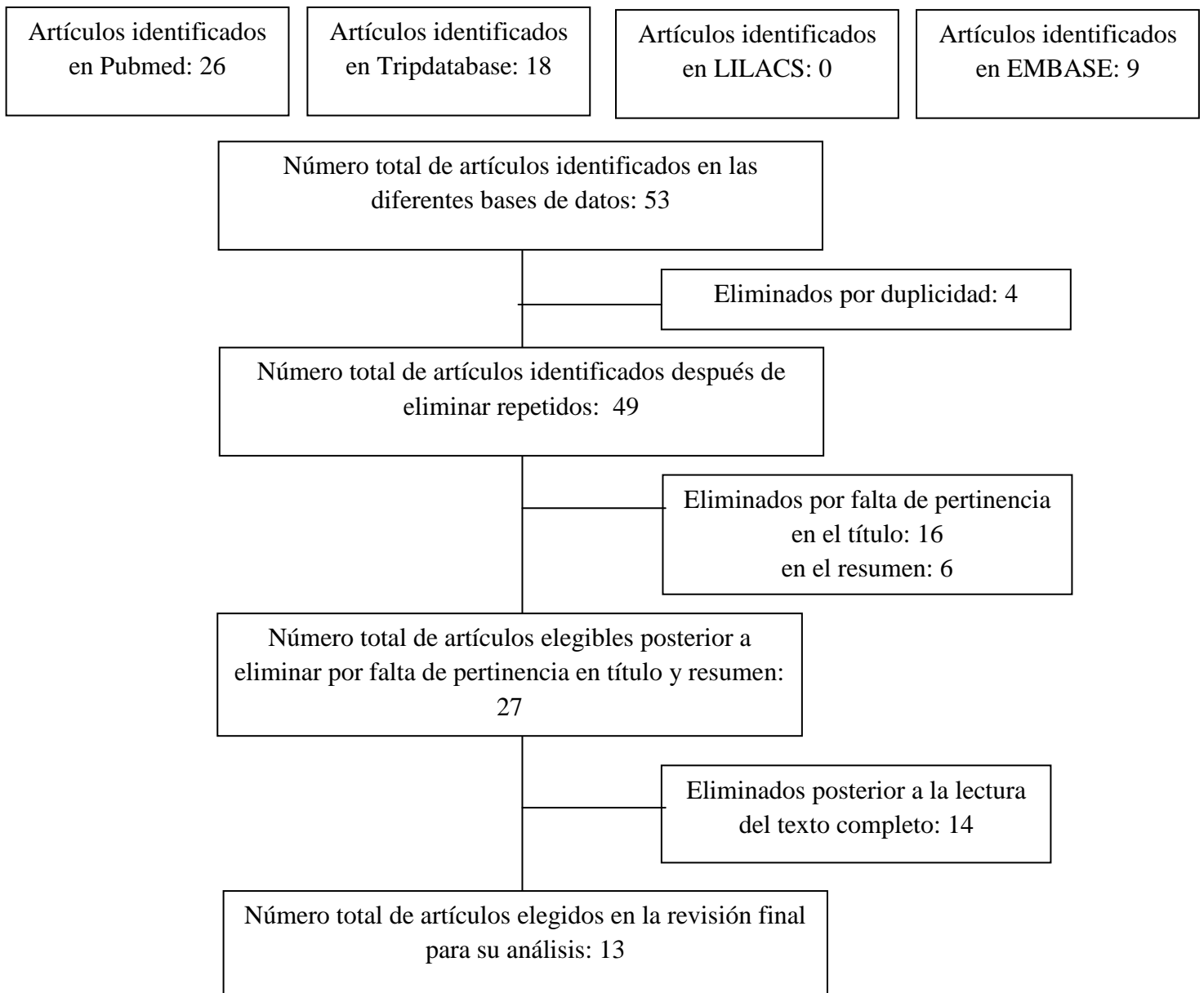
8.3 Organigrama



9. Resultados

Se realizó una revisión sistemática de la literatura para identificar la evidencia científica existente en torno a los resultados de la terapia antiangiogénica con ranibizumab en pacientes pretérmino con retinopatía del prematuro confirmada. Están incluidos todos los artículos originales, descriptivos, analíticos y experimentales relacionados con el tema.

Figura 4. *Flujograma de selección de artículos (basado en la declaración PRISMA)(35)*



Según la búsqueda e identificación de los estudios en las diferentes bases de datos, se encontraron 44 artículos, de los cuales 4 estaban duplicados y 13 fueron seleccionados y analizados.

Tabla 3. Resultados de la búsqueda en la literatura por bases de datos.

Bases de datos	Encontrados	Duplicados	Incluidos
PubMed	26	4	9
Lilacs	0	0	0
TripDataBase	18	4	5
EMBASE	9	1	4
TOTAL	53	5	13

Fuente: Autora, 2015

La principal base de datos fue PubMed seguida de Tripdatabase

Tabla 4. Causas de exclusión

Causa de exclusión	N
Titulo	16
Pertinencia en el resumen	6
Desenlace medible	1
Tipo de estudio	13
Repetidos	4

Fuente: Autora, 2015

La principal causa de exclusión fue la falta de pertinencia en el titulo (16 artículos) seguido del tipo de estudio (13 artículos), luego pertinencia en el resumen (6 artículos) y otras causas.

La evaluación metodológica de los estudios se realizó mediante la escala de evidencia de literatura. La mayor cantidad de estudios hasta la fecha han sido descriptivos.

Tabla 5. Evaluación de la calidad metodológica según la escala de evidencia y tipo de estudio

	Artículo	Año	Clasificación evidencia	Tipo de estudio
1	Delayed-onset retinal detachment after and intravitreal injection of ranibizumab for zone 1 plus retinopathy of prematurity	2010	IV	Reporte de caso
2	Láser-ranibizumab para tratar retinopatía del prematuro en estadio umbral - preumbral. Tres años de experiencia.	2011	III	Transversal
3	effects of ranibizumab on very low birth weight infants with stage 3 retinopathy of prematurity	2012	IV	Descriptivo
4	Combination of intravitreal ranibizumab and Laser photocoagulation for agressive posterior retinopathy of prematurity	2012	IV	Reporte de caso
5	Intravitreal ranibizumab as salvage therapy in a extremely low birth weight infant with rush type retinopathy of prematurity	2012	IV	Reporte de caso
6	Short term outcome after intravitreal ranibizumab injectios for the treatment of retinopathy of prematurity	2013	IV	Descriptivo
7	Ultra-wide field imaging of retinopathy of prematurity (ROP) using Optomap-200TX	2013	IV	Reporte de caso
8	Serum concentrations of vascular endothelial growth factor in an infant treated with ranibizumab for retinopathy of prematurity	2013	IV	Reporte de caso
9	Intravitreal ranibibizumab monotherapy to treat retinopathy of prematurity zone II, stage 3 with plus disease	2015	IV	Reporte de casos
10	Reactivation of retinopathy of prematurity after ranibizumab treatment	2015	III	Transversal
11	Primary intravitreal ranibizumab for high risk	2015	IV	Reporte de

	retinopathy of prematurity			casos
12	Intravitreal anti-vascular endothelial growth factor treatment for retinopathy of prematurity. Comparison between Ranibizumab and Bavacizumab.	2015	III	Transversal
13	Spectral domain OCT Analyses of macular changes after ranibizumab therapy for type 1 retinopathy of prematurity	2015	III	transversal

Teniendo en cuenta la evidencia, se clasificaron los artículos por sus calidad de evidencia, se encontraron 4 artículos (30.7%) con evidencia tipo III y 9 (69.2%) artículos tipo de evidencia IV. No se encontraron estudios con evidencia tipo I u II que evaluaran el efecto de ranibizumab en pacientes pretérmino para ROP. Se tuvo en cuenta el cegamiento y aleatorización en la evaluación crítica de los artículos pero al ser la mayoría estudios de tipo descriptivo, no aplica el control de sesgos propios de los mismos.

En total se encontraron 13 artículos, que evaluaron 75 pacientes y 133 ojos, los cuales recibieron el tratamiento intravítreo de ranibizumab.

Análisis de casos tipo meta-análisis

Edad gestacional

Después de evaluar 75 pacientes con 133 ojos se encontró que la edad gestacional de nacimiento promedio fue 26.93 DE 3.05 semanas, con una edad mínima de 22.5 y una edad máxima de 35 semanas con retinopatía del prematuro

Género

La proporción de género muestra que la retinopatía del prematuro es más frecuente en el género femenino que en el masculino (66.3 vs 33.6 respectivamente).

Peso al nacer

El peso corporal al nacer promedio fue 884 g con valores tan pequeños como 305 gramos y peso máximo de 1890 gramos.

Zona afectada

La zona evaluada más común fue la zona 2 con 71.7% seguido de la zona 1 con 23.9% y en menor proporción la zona 3 con 2.17%. Solo un caso reportó la enfermedad en dos zonas, 1 y 2 2.17%. Cabe resaltar que en un tercio de los ojos evaluados no reportaron zona de afectación de retinopatía.

Estadío de la enfermedad

El ranibizumab se ha utilizado en su gran mayoría para el tratamiento de ROP en estadio 3. Se encontraron 61.33% de casos con estadio 3 de la enfermedad, 13.33% estadio 1 y 2.67% estadio 2. No se reportó el dato en 22.6 % de los casos.

Compromiso ocular

El 78.38% presentaron compromiso de ambos ojos, mientras que el 21.62% presentaron compromiso uniocular. No existen datos sobre la lateralidad de la afectación en los pacientes con un solo ojo con ROP.

Tabla 6. Características demográficas (teniendo en cuenta el número de pacientes como unidad de análisis)

Variable	Características	Resultados % (n)
Edad gestacional al nacimiento (n=75)	Promedio DE	26.93 DE 3.05 semanas
	Min-Max	22.5 - 35
Peso corporal al nacimiento (n=75)	Promedio DE	884 DE 346 g
	Min Max	305 – 1890 g
Género (n=66)	F	66.3 (42)
	M	33.6 (24)
Edad gestacional al momento	Promedio DE	35.8 DE 2.32 semanas

del tratamiento (n=66)	Min-Max	32 - 42
Compromiso ocular (n=74)	Unilateral	21.6
	Bilateral	78.3
Zona afectada (n=46)	1	23.9 (11)
	2	71.7 (33)
	3	2.9 (1)
Estadío de la enfermedad (n=58)	1	17.2 (10)
	2	3.4 (2)
	3	79.3 (46)
Efectos secundarios a nivel local (n=75)	Ninguno	85.33 (64)
	Aumento de presión intraocular	5.33 (4)
	Reactivación de ROP	4.00 (3)
	Desprendimiento de retina	2.67 (2)
	Demora en respuesta	1.33 (1)
Tiempo de seguimiento de la enfermedad (n=57)	Promedio	10 meses DE 7
	Min- Max	2 semanas – 36 meses

Análisis narrativo

11/13 artículos reportaron que el tratamiento con ranibizumab fue satisfactorio en términos de resolución completa de la enfermedad, sin efectos secundarios (64 pacientes).

Hubo efectos secundarios locales como el aumento de la presión intraocular inmediatamente después de la inyección intravítrea del medicamento, en cuatro pacientes con reabsorción de la misma espontáneamente. Otros casos menos afortunados se reportaron como reactivación de la enfermedad (3 casos) o desprendimiento de retina (2 casos), llamando la atención que la edad de aplicación del tratamiento en los neonatos con desprendimiento de retina fue mayor a 36 semanas corregida.

No hubo efectos sistémicos del ranibizumab en ningún neonato reportado.

Al evaluar los índices de refracción, un año después de la aplicación del tratamiento en pacientes con ranibizumab y bevacizumab, se encontró que el primero tiene menos probabilidad de presentar defectos de refracción a mediano plazo (Bevacizumab -1.8 dioptrías IC -2.2 a -1.5 , Ranibizumab -2.2 dioptrías -2.6 a -1.8) aunque sin diferencias significativas ($p > 0.12$). (38)

10. Discusión

La retinopatía de la prematuridad (ROP) es una enfermedad que compromete la visión y está asociada con el desarrollo vascular retinal anormal; ocurre únicamente en los recién nacidos pretérmino, especialmente los más pequeños(39). Hay una relación inversamente proporcional entre el desarrollo de la retinopatía y la edad gestacional, junto con el peso corporal al nacer.

Se han reportado que hasta el 73% de los pretérmino por debajo de 27 semanas presentan ROP.(40)

El bajo peso al nacer y la prematurez están fuertemente relacionados con el desarrollo de la enfermedad, al igual que el uso indiscriminado de oxígeno suplementario que si bien mejora la sobrevida cuando se presenta patologías pulmonares, no presenta beneficios a nivel de salud visual; aún así es necesario la realización de nuevos estudios con mayor calidad de evidencia para mirar el rol de esta afirmación. (3,41)

Los resultados del presente estudio se basaron en 13 artículos, en los cuales se incluyeron 75 pacientes (133 ojos evaluados). A pesar del rigor metodológico con el que se realizó la búsqueda es importante resaltar que no todos los artículos reportan la misma información sobre los neonatos, siendo las variables de estadio de la enfermedad, zona de afectación y tiempo de seguimiento las menos mencionadas en las publicaciones lo que podría alterar la información presentada. Aún así las características de los datos agrupados por meta-análisis reportan que las poblaciones fueron comparables entre sí sin diferencias significativas.

Por otro lado, los estudios publicados hasta la fecha relacionados con ranibizumab como tratamiento para retinopatía del prematuro, son en su mayoría de tipo descriptivo, como reportes de series de casos y reporte único de caso, lo que permite agruparlos dado que la variabilidad en las características reportadas no fueron significativamente diferentes. Todos los datos fueron calculados con base en la totalidad de los casos reportados, siendo lo más cercano a la realidad. La media de edad al nacimiento fue 23.6 semanas y edad corregida de aplicación de tratamiento fue 36.3 semanas.

En el 90.6% de los pacientes evaluados -mediante el análisis agrupado de los datos (meta-análisis)- se presentó resolución de la enfermedad con la aplicación de la inyección intravítrea

de ranibizumab, sin la presencia de efectos secundarios. No se presentó en ningún paciente efecto sistémico alguno posiblemente porque la vida media del ranibizumab es más corta que otros antiangiogénicos como el bevacizumab, y no traspasa la barrera retiniana, siendo el de elección en neonatos pretérmino. Estos hallazgos logran ofrecer clarificar la evidencia que existe ante el ranibizumab pues, si bien son pocos los artículos encontrados (sin límite de publicación), los hallazgos se consideran contundentes.

En algunos casos se encontraron efectos secundarios locales como reactivación de la enfermedad (3/75 casos) y desprendimiento de retina (2/75) con una frecuencia cercana al 6% pero son contados los casos, y no es posible establecer si por decisión del autor se presenta en los estudios únicamente los hallazgos de resultados adversos, sin informar la cantidad de casos satisfactorios que ha tenido.

Llama la atención que la edad gestacional de los neonatos con resultados adversos fue significativamente mayor que otros pacientes a quienes se les aplicó el tratamiento antes de las semanas 36 (edad postnatal corregida), siendo en promedio 9 semanas después de su nacimiento. Otros efectos como aumento de la presión intraocular inmediatamente después de la inyección intravítrea del medicamento fueron reportados en cuatro pacientes con reabsorción espontánea de la misma y sin afectación a largo plazo en la visión de los pacientes.

Otros estudios como el realizado por San-Ni Chen y colaboradores(38) en una serie amplia en China, en el cual se evaluaron los índices de refracción de 37 pacientes (72 ojos) un año después de la aplicación del tratamiento en pacientes con ranibizumab y bevacizumab, se encontró que el primero tiene menos probabilidad de presentar defectos de refracción a mediano plazo (Bevacizumab -1.8 dioptrías IC -2.2 a -1.5 , Ranibizumab -2.2 dioptrías -2.6 a -1.8) aunque sin diferencias significativas ($p=0,12$). Llama la atención que es el único estudio que considera la calidad de la visión como un importante desenlace en todo pretérmino que ha sido diagnosticado con ROP.

Hasta la fecha este es el primer estudio que realiza una revisión sistemática con un análisis agrupado de datos de las características demográficas de los pacientes que han sido tratados con ranibizumab (35). Al comparar las características de los neonatos manejados con láser o crioterapia son similares en cuanto a edad gestacional de tratamiento, edad gestacional

(corregida) de aplicación del tratamiento, peso al nacer con resultados igualmente satisfactorios y sin someter al paciente a tratamientos tan invasivos.

Haciendo un análisis de la literatura disponible, es muy raro encontrar publicaciones que comparen el tratamiento con antiangiogénicos vs láser. Solo se encontró un reporte de caso de un neonato que requirió de ambos manejos, y se presenta el ranibizumab como el medicamento de “salvamento” para la resolución de la enfermedad. (40).

Analizando la totalidad de los aspectos, se consideran que entre las limitaciones de la presente revisión fue el tipo de estudios ya que al ser una presentación de la evidencia más actual idealmente se debía contar con estudios con mayor evidencia, pero por otro lado, es el primer reporte de características sociodemográficas básicas en neonatos que recibieron ranibizumab como monoterapia y/o tratamiento coadyuvante, con la evaluación del desenlace esperado: resolución de la enfermedad con el tratamiento de ranibizumab. La principal fortalezas es la realización de la primera revisión hasta la fecha que además incluye la totalidad de los artículos publicados hasta la fecha sin límite de fecha de publicación.

Como posible fuente de sesgos es la percepción de los autores sobre cuáles son los casos o aspectos más relevantes como para considerar su publicación (11) o de un interés específico, pero al incluir la mayoría de bases de datos biomédicas que contuvieran datos relacionados con el tema permiten un verdadero acercamiento a la actualidad en el tema, y diluyendo esa fuente de error metodológico. Ahora, se requieren múltiples estudios enfocados a evaluación de otras variables o comparación con otros medicamentos con el fin de mejorar el conocimiento sobre el ranibizumab en la retinopatía del prematuro.

Por parte de los hallazgos encontrados, se recomienda el uso de terapias antiangiogénicas para el tratamiento de ROP en neonatos pretérmino con el fin de mejorar la salud visual a mediano y largo plazo y por ende disminución en la prevalencia de ceguera por esta causa.

11. Conclusiones y recomendaciones

Se recomienda el uso de terapias antiangiogénicas para el tratamiento de ROP en neonatos pretérmino con el fin de mejorar la salud visual a mediano y largo plazo y por ende disminución en la prevalencia de ceguera por esta causa.

El ranibizumab presenta una frecuencia de complicaciones locales cercana a 6% dada por desprendimiento de retina y/o reactivación de la enfermedad.

El tratamiento con ranibizumab se debe aplicar hasta 9 semanas después del nacimiento, para obtener los beneficios del mismo, lo que a su vez implica que se debe realizar un seguimiento clínico de todo paciente prematuro por 3 meses.

No existe ninguna revisión sistemática que aporte datos de la evidencia de los resultados hasta la fecha.

Se considera que el ranibizumab es un agente farmacológico seguro para su uso en pacientes pretérmino, con escasos efectos adversos y los cuales, cuando se presentan, pueden ser tratados con otras terapias como el láser o crioablación con efectos favorables a largo plazo.

Se recomienda socializar los datos de la presente revisión dado que es necesario implementar de forma rutinaria el tamizaje para la detección de ROP, y poder detectar y aplicar el tratamiento de manera oportuna a los pacientes.

12. Bibliografía

1. Gilbert C, Fielder A, Gordillo L, Quinn G, Semiglia R, Visintin P, et al. Childhood blindness in the context of VISION 2020 - The right to sight. *early Hum Dev* [Internet]. 2008;84(2):227–32. Available from: <http://www.pubmedcentral.nih.gov/articlerender.fcgi?artid=3695731&tool=pmcentrez&rendertype=abstract>
2. Hennig R, Goepferich A. Nanoparticles for the treatment of ocular neovascularizations.
3. A. P. The role of oxygen in retrolental fibroplasia. *Albr Von Graefe`s Arch Clin Exp Ophthalmol*. 1975;195(2):77–85.
4. Darlow BA, Horwood LJ CR. Retinopathy of prematurity.: risk factors in a prospective population-based study. *Paediatr Perinat Epidemiol*. 1992;6(1):62–80.
5. Krohne TU, Liu Z, Holz FG, Meyer CH. Intraocular pharmacokinetics of ranibizumab following a single intravitreal injection in humans. *Am J Ophthalmol* [Internet]. Elsevier Inc.; 2012;154(4):682–6. Available from: <http://dx.doi.org/10.1016/j.ajo.2012.03.047>
6. Castellanos MAM, Schwartz S, García-Aguirre G, Quiroz-Mercado H. Short-term outcome after intravitreal ranibizumab injections for the treatment of retinopathy of prematurity. *Br J Ophthalmol* [Internet]. 2013;97(7):816–9. Available from: <http://www.ncbi.nlm.nih.gov/pubmed/23221964>
7. Carneiro ÂM, Costa R, Falcão MS, Barthelmes D, Mendonça LS, Fonseca SL, et al. Vascular endothelial growth factor plasma levels before and after treatment of neovascular age-related macular degeneration with bevacizumab or ranibizumab. *Acta Ophthalmol*. 2012;90(1):25–30.

8. Good WV, Hardy RJ, Dobson V, Palmer EA, Phelps DL, Tung B RM. Final visual acuity results in the early treatment for retinopathy of prematurity study. *Arch Ophthalmol*. 2010;128(6):663–71.
9. Gilbert C, Fielder A GA et al. Characteristics of infants with severe retinopathy of prematurity in countries with low, moderate, and high levels of developments. Implications for screening programs. *Pediatrics*. 2005;115(5):e518–25.
10. Charpak N, Ruiz JG MS. Curso clínico y pronóstico a un año de una cohorte de prematuros dados de alta con oxígeno domiciliario en Bogotá, Colombia. *Rev Salud Publica*. 2012;14(1):102–15.
11. Juliana Zimmermann Carrion, João Borges Fortes Filho, Marcia Beatriz Tartarella, Andrea Zin IDJ. Prevalence of retinopathy of Prematurity in Latin America. *Clin Ophthalmol*. 2011;5(1):1687–95.
12. Zuluaga C, Llanos G TJ. Effects of the screening program in ROP in Cali, Colombia. *Acta Med Litu*. 2006;13(3):176–8.
13. Ana M, Castellanos M, Schwartz S, García-Aguirre G, Quiroz-Mercado H. Short-term outcome after intravitreal ranibizumab injections for the treatment of retinopathy of prematurity. *Br J Ophthalmol*. 2013;97:816–9.
14. Ferrer Novella C, González Viejo I, Pueyo Royo V, Martínez Fernández R, Galdós Iztueta M, Peralta Calvo J, et al. A protocol for the treatment of retinopathy of prematurity in Spain. *Arch Soc Esp Oftalmol*. 2013;
15. Section of Ophthalmology American Academy of Pediatrics, American Academy of Ophthalmology AA for PO and S. Screening examinations of premature infants for retinopathy of prematurity. *Pediatrics*. 2006;117(2):572–6.
16. Gilbert CE FA. Childhood blindness in the context of VISION 2020- The Right of Sight. *Bull World Heal Organ*. 2001;79(3):227–32.

17. WR Hepner, AC Krause MD. Retrolental fibroplasia and light. *Pediatrics*. 1949;3(6):824–8.
18. Norman A. Retrolental fibroplasia now retinopathy of prematurity. *Br J Ophthalmol*. 1984;68(10):689.
19. Bossi E KF. retinopathy of prematurity (retrolental fibrodisplaisa): old and new facts. *Helv Paediatr Acta*. 1982;37(5):413–20.
20. Gibson DL, Sheps SB SM et al. Retinopathy of prematurity.: A new epidemic? *Pediatrics*. 1989;83(4):486–92.
21. Gilbert CE, Anderton L, Dandona L FA. Prevalence of visual impairment in children: a review of available data. *Ophthalmic Epidemiol*. 1999;6(1):73–82.
22. C. G. Retinopathy of prematurity: a global perspective of the epidemics, population of babies at risk and implications for control. *Early Hum Dev*. 2008;84(2):77–82.
23. Clea GRMRL. Problema oftalmológicos mais frequentes e desenvolvimento visual do pretermo extremo. *J Pediatr (Rio J)*. 2005;81(1 supl):s95–100.
24. Hartnett E PJ. Mechanisms and management of retinopathy of prematurity. *N Engl J Med*. 2012;367(26):2515–26.
25. Mintz-hittner HA, Best LM. Antivascular endothelial growth factor for retinopathy of prematurity. *Int Classif*.
26. Prematurity IC for the classification of retinopathy of. No Title. *Arch Ophthalmol*. 2005;123(7):991–9.
27. Wallace DK, Wu KY. Current and Future Trends in Treatment of Severe Retinopathy of Prematurity. *Clin Perinatol*. 2013;40(2):297–310.

28. Foroozan R, Connolly BP TW. Outcomes after laser therapy for threshold retinopathy of prematurity. *Ophthalmology*. 2001;108(9):1644–6.
29. Gonzales Viejo, Ferrer Novela, Pueyo, Mayoral Masana M tello y moises R. tratamiento con láser diodo en la retinopatía del prematuro: mas de una decada de experiencia. *An Pediatr*. 2006;64(4):336–40.
30. Andrews AP1, Hartnett ME HT. urgical advances in retinopathy of prematurity. *Int Ophthalmol Clin*. 1999;39(1):275–90.
31. Anna-Lena Hård AH. On safety, pharmacokinetics and dosage of bevacizumab in ROP treatment – a review. *Acta Paediatr*. 2011;100(12):1523–7.
32. Wong RK, Hubschman S, Tsui I. REACTIVATION OF RETINOPATHY OF PREMATURITY AFTER RANIBIZUMAB TREATMENT.
33. Dedania S, Bakri SJ. Current perspectives on ranibizumab. *Clin Ophthalmol [Internet]*. 2015;9:533–42. Available from: <http://www.dovepress.com/permissions.php>
34. Bakri SJ, Snyder MR, Reid JM, Pulido JS, Ezzat MK, Singh RJ. Pharmacokinetics of Intravitreal Ranibizumab (Lucentis). *Ophthalmology*. 2007;
35. Welch V, Petticrew M, Tugwell P, Moher D, Neill JO, Waters E, et al. Extensión PRISMA-Equidad 2012 : guías para la escritura y la publicación de revisiones sistemáticas enfocadas en la equidad en salud *. 2013;34(4):60–8.
36. J R. Características clínicas demograficas y factores asociados de retinopatía en recién nacidos prematuros con peso menor a 20000 gramos diagnosticados en el Hospital Nacional Caytano Heredia durante los años 2005 - 2010. *Rev Per.pediatr*. 2012;65(1):14.
37. Alba LE, Zaldua R a., Masini R a. Off-label use of intravitreal bevacizumab for severe retinopathy of prematurity. *Arch la Soc Española Oftalmol (English Ed [Internet]. SEGO*; 2015;90(2):81–6. Available from: <http://linkinghub.elsevier.com/retrieve/pii/S2173579415000109>

38. Chang Y, Lee K, Chuang C. INTRAVITREAL ANTI-VASCULAR ENDOTHELIAL GROWTH FACTOR TREATMENT FOR RETINOPATHY OF PREMATURITY and Bevacizumab. :10–3.
39. Velma Dobson, Graham E Quinn, C Gail Summers, Robert J Hardy, Betty Tung WVG. Grating visual acuity results in the early treatment for retinopathy of prematurity study. Arch Ophthalmol. 2011;129(7):840–6.
40. Lin C-J, Chen S-N, Hwang J-F. Intravitreal ranibizumab as salvage therapy in an extremely low-birth-weight infant with rush type retinopathy of prematurity. Oman J Ophthalmol. 2012;
41. Clara Chan, Alan F. Cruess and SS. Ophthaprobem. Retinopathy of prematurity. Can Fam Physician. 2003;49:1605–7.

no	Titulo del articulo	Autores	Revista	Año	Tema	Principales resultados	n	Tipo de estudio	Nivel evidencia	Base de datos
1	Delayed-onset retinal detachment after and intravitreal injection of ranibizumab for zone 1 plus retinopathy of prematurity	Sun Young Jang, Kyung Seek Choi, Sung Jin Lee	Journal of AAPOS	2010	complicaciones (reporte de caso)	La inyección intravítrea de ranibizumab ha mostrado resultados satisfactorios para el tratamiento de ROP pero la seguridad de los agentes antiangiogénicos permanece incierta. Se reporta un caso 32 semanas EG con ROP estadio 3 tratada con ranibizumab y fotocoagulación laser que demostró inicialmente regresión completa a los 3 meses de la inyección, pero luego desarrollo desprendimiento de retina bilateral 1 mes después. Recibió 8 días de oxígeno altas dosis 20%	2 ojos 1 caso	reporte de caso	IV	medline/tripdatabase
2	Láser-ranibizumab para tratar retinopatía del prematuro en estadio umbral - preumbral. Tres años de experiencia.	Luis Porfirio Orozco-Gomez, Leonor Hernandez Salazar, Silvia Moguel, Maria Adela Ramirez, Maria veronica Morales.	Cirugía y cirujanos	2011	Evaluar eficacia de laser-ranibizumab en preterminos	Se evaluaron menores de 32 semanas o con peso menor de 1500. Se encontró una mayor relación entre severidad de retinopatía y las semanas de gestación y mayor posibilidad de desarrollar enfermedad umbral o preumbral con 29.4 semanas de gestación o peso de 1204 g. Al evaluar desarrollo psicomotor, se evidenció según a escala de Bayley que fue normal en 23.5%, hubo retraso global en 23.5%, retraso psicomotriz pero mental normal en 29.4% y retraso en desarrollo mental pero psicomotriz normal en 23.5%. Hubo regresión de la retinopatía en todos los pacientes; se observó persistencia de la tortuosidad vascular (17.6%) sin dilatación vascular y desarrollo de membranas vítreas (11.7%).	34 ojos en 17 pacientes.	transversal	III	medline
3	effects of ranibizumab on very low birth weight infants with stage 3 retinopathy of prematurity	Chun-Ju Lin, San-Ni Chen, Chien-Chi Tseng, Yao-Chung Chang, Jiunn-Feng Hwang	Taiwan Journal of Ophthalmology	2012	efectos de ranibizumab	Edad promedio 26,33 +/- 2 semanas, peso promedio 821 +/- 297 g, tiempo de seguimiento 5 meses. Todos recibieron oxígeno suplementario y ventilación mecánica. No complicaciones, infección o catarata. 4 pacientes con hemorragia preretiniana (17.39%) pero absorbidas sin secuelas. 100% con regresión de la enfermedad. Buenos resultados	23 ojos de 12 pacientes (4 niños 8 niñas) pacientes con ROP estadio 3, se administró una inyección intravítrea bajo anestesia.	transversal	IV	medline
4	Combination of intravitreal ranibizumab and Laser photocoagulation for aggressive posterior retinopathy of prematurity	Mota A, Carneiro A, Breda J, Rosas V, Magalhaes A, Silva R, Falcao-Reis F	Case reports in ophthalmology	2012	seguridad de ranibizumab	Reporte 2 casos, 25 y 26 semanas 530 y 550 g de peso a quienes se les aplicó 30mg de medicamento en cada ojo. Se les aplicó en la semana 34 Post nacimiento. Requieren dos tipos de tratamiento (laser y ranibizumab) y la enfermedad regresó por completo en ambos casos, sin efectos secundarios a nivel local ni sistémicos. Se requieren estudios con más evidencia.	4 ojos en dos niños	reporte de casos	IV	medline
5	Intravitreal ranibizumab as salvage therapy in a extremely low birth weight infant with rush type retinopathy of prematurity	Chun Ju Lin, San Ni Chen, Jiunn Feng Hwang	Oman Journal of Ophthalmology	2012	ranibizumab como terapia de salvamento. Mejoría de cuadro clínico	Caso de niña que recibió tratamiento inicial con fotocoagulación con láser y bevacizumab sin mejoría por persistencia de proliferación. Se aplicó ranibizumab 0,25 mg y la proliferación fibrovascular desapareció. Seguimiento por dos años no efectos secundarios ni locales ni sistémicos	2 ojos en 1 paciente	Reporte de caso		medline/tripdatabase
6	Short term outcome after intravitreal	María Ana Martínez	British Journal of	2013	pronóstico	6 ojos que mostraron resolución completa de neovascularización después de la inyección y no recurrencia.	6 ojos	seguimiento	IV	medline/tripdatabase

	ranibizumab injectios for the treatment of retinopathy of prematurity	Castellanos, Sulamit Schwarz, Gerardo Garcia-Aguirre,Hugo Quiroz Mercado	Medicine			No efectos secundarios				
7	Ultra-wide field imaging of retinopathy of prematurity (ROP) using Optomap-200TX	Sophia Theodoropoulou, Sean Ainsworth, Andrew Blaikie	BMJ	2013	Imágenes para evaluar la eficacia ranibizumab con una dosis	Mejoría de la ROP. El Optomap es seguro para evaluar los ojos sin necesidad de anestesia u otra intervención (más allá de la inyección intravitrea).	1 ojo, en 1 paciente.	reporte de caso	IV	medline
8	Serum concentrations of vascular endothelial growth factor in an infant treated with ranibizumab for retinopathy of prematurity	Robert Hoerster, Philipp Muether, Claudia Dahlke, Katrin Mebler, Andre Oberthur, Bernd Kirchhof, Sasha Fauser	Acta Ophthalmologica	2013	niveles sericos de ranibizumab posterior a inyección	La vida media del ranibizumab es mas corta que el bevacuzimab, por lo que lo hace mas llamativo en infantes pretérmino, pero hay evidencia que la barrera retiniana suprime los niveles séricos por algun tiempo antes de hacer su efecto, en este caso fueron 2 semanas. Hay reportes de casos hasta de 7 semanas. Mejoró la retinopatía en ambos ojos	2 ojos en 1 paciente	Reporte de caso	IV	EMBASE
9	Intravitreal ranibizumab monotherapy to treat retinopathy of prematurity zone II, stage 3 with plus disease	Marcel Menke, Carsten Fremme, Mathias Nelle, Markus R. Berger, Veit Sturm and Sebastian Wolf	BMC Ophthalmology	2015	Efectividad de ranibizumab como monoterapia	Pacientes se evaluaron una semana antes de la inyección intravítrea y 1 semana despues. 3 ojos requirieron paracentesis para reducir presión intraocular con el fin de restaurar perfusión de arteria central. Despues de 6 meses todos los ojos mostraron vascularización retinal sin signos de recurrencia de la enfermedad	6 ojos en 4 pacientes	reporte de casos	IV	medline/tr ipdatabase
10	Reactivation of retinopathy of prematurity after ranibizumab treatment	Wong Ryan, Sasha Hubschman, Irena Tsui	Retina	2015	Desenlaces clínicos (mejoria vs reactivación de enfermedad)	Al comparar 10 ojos, 6 de los cuales recibieron ranibizumab y 4 bevacuzimab en 5/6 de los primeros presentarion reactivación de la enfermedad en promedio 5,9 semanas despues del tratamiento; ninguno en el grupo de bevacuzimab lo hizo (p<0,05). Solo 1 paciente con ranibizumab demostró regresión bilateral de la enfermedad. Es necesario evaluar estos	10 ojos en 6 pacientes	transversal	III	medline/tr ipdatabase

Resultados de terapia antiangiogénica con ranibizumab en

retinopatía del prematuro: Revisión sistemática

Luz Matilde Mier Revelo

						datos ya que la vida media más corta del rabinizumab lo hace más llamativo.				
11	Primary intravitreal ranibizumab for high risk retinopathy of prematurity	c. Baumas, R. Goldberg, Jordana Fein.	Ophthalmic Surgical Laser Imaging Retina	2015	efectos secundarios de ranibizumab y mejoría	La enfermedad plus resolvió a 48 horas. La resolución total de estadio 3 mejoró a la semana después de la inyección. Se presentó recurrencia de una enfermedad progresiva en estadios 2 y 3 entre 8 y 11 semanas después de la inyección, la cual se controló con láser. No recurrencia, con un seguimiento de 8-18 meses.	8 ojos de 4 niños	reporte de casos	IV	EMBASE
12	Intravitreal anti-vascular endothelial growth factor treatment for retinopathy of prematurity. Comparison between Ranibizumab and Bevacizumab.	San-Ni Chen, Iebin Lian, Ya-Chi Hwang, Yi-Hsing Chen, Yao Chung Chang, Kun-Hsien Lee, Chih-Chun Chuang, Wei-Chi Wu	Retina, the journal of retinal and vitreous diseases	2015	Regresión y recurrencia de ROP como desenlaces.	Estudio más grande hasta la fecha. Seguimiento de pacientes, comparando bevacizumab con ranibizumab. (16 casos con R). El tratamiento con ambos medicamentos es altamente efectivo. Solo 1 paciente con bevacizumab presentó neovascularización, no hubo complicaciones como cataratas, desprendimiento retiniano o endoftalmitis, aunque hay mayor probabilidad de miopía con bevacizumab. (p0,03) Seguimiento por 1 año.	72 ojos en 37 pacientes.	transversal	III	EMBASE
13	Spectral domain OCT Analyses of macular changes after ranibizumab therapy for type 1 retinopathy of prematurity	Erol Mk, Coban, Ozdemir, Tunay, Bilgin Ab, Dogan B.	Pediatric Ophthalmology Strabismus	2015	Eficacia de tratamiento	Ranibizumab es efectivo para el tratamiento de ROP tipo 1. Solo 1 paciente de 10 (2/18 ojos) presentó desprendimiento de retina 1 día después del tratamiento, el cual se trató	18 ojos en 10 pacientes	transversal	III	EMBASE