



CIRUGÍA y CIRUJANOS

Órgano de difusión científica de la Academia Mexicana de Cirugía
Fundada en 1933

www.amc.org.mx www.elsevier.es/circir



ARTÍCULO ORIGINAL

Neurodesarrollo en pacientes con retinopatía del prematuro tratados con bevacizumab intravítreo. Serie de casos

Sarah Melania Martínez-García^a, Sergio Eustolio Hernández-Da Mota^{b,*},
Araceli Rubio-Rangel^c, Ignacio Rojas-Flores^c, Mayra Edith Vieyra-López^a,
María Ana Martínez-Castellanos^d, María Teresa Zavala-Martínez^b y Anel Gómez García^a

^a Unidad de Medicina Familiar Número 80, IMSS, Morelia, Michoacán, México

^b Servicio de Retina, Unidad Oftalmológica, Clínica David, Morelia, Michoacán, México

^c Hospital General Regional Número 1, IMSS, Morelia, Michoacán, México

^d Servicio de Retina, Hospital Dr. Luis Sánchez Bulnes, Asociación para Evitar la Ceguera en México, Ciudad de México, México

Recibido el 20 de mayo de 2016; aceptado el 26 de octubre de 2016

PALABRAS CLAVE

Bevacizumab;
Retinopatía
del prematuro;
Factor de
crecimiento vascular
endotelial

Resumen

Antecedentes: La retinopatía del prematuro (ROP) es una enfermedad ocular provocada por una alteración en la vasculogénesis de la retina que puede ocasionar pérdida parcial o total de la visión, con impacto deletéreo en cuanto a neurodesarrollo se refiere. El propósito de este estudio fue el de cuantificar con la escala de Bayley el neurodesarrollo en los pacientes diagnosticados con ROP de tipo 1 tratados con bevacizumab intravítreo.

Material y métodos: Estudio de serie de casos. Los criterios de inclusión fueron: niños con ROP de tipo 1 tratados con una dosis de 0.625 mg/0.025 ml de bevacizumab intravítreo. Se documentaron los datos demográficos y enfermedades asociadas. Se evaluó el desarrollo psicomotriz de los pacientes con la aplicación de la prueba de detección de la Escala de Bayley del Desarrollo Infantil (BSID), la cual se aplicó entre las 11 y 28 semanas de edad en los pacientes estudiados.

Resultados: Se incluyeron a 7 pacientes en el estudio. De ellos, 4 presentaron desarrollo normal o competente en el puntaje total. La distribución de alto riesgo de retraso en el neurodesarrollo de acuerdo con las diferentes áreas o esferas evaluadas fue la siguiente: 3 pacientes lo presentaron en el área cognitiva, uno en comunicación receptiva, uno en expresiva, otro en motricidad fina y 3 en motricidad gruesa.

* Autor para correspondencia. Blvd. García de León 598-2, Colonia Nueva Chapultepec, C. P. 58280, Morelia, Michoacán, México.
Teléfono: +52 1 4432032771.

Correo electrónico: tolodamota@yahoo.com.mx (S.E. Hernández-Da Mota).

<http://dx.doi.org/10.1016/j.circir.2016.10.031>

0009-7411/© 2016 Academia Mexicana de Cirugía A.C. Publicado por Masson Doyma México S.A. Este es un artículo Open Access bajo la licencia CC BY-NC-ND (<http://creativecommons.org/licenses/by-nc-nd/4.0/>).

Cómo citar este artículo: Martínez-García SM, et al. Neurodesarrollo en pacientes con retinopatía del prematuro tratados con bevacizumab intravítreo. Serie de casos. Cirugía y Cirujanos. 2017. <http://dx.doi.org/10.1016/j.circir.2016.10.031>

KEYWORDS

Bevacizumab;
Retinopathy of
prematurity;
Vascular endothelial
growth factor

Conclusiones: En esta serie de casos, se encontró un desarrollo psicomotriz normal en la mayoría de los pacientes tratados con bevacizumab intravítreo por ROP.

© 2016 Academia Mexicana de Cirugía A.C. Publicado por Masson Doyma México S.A. Este es un artículo Open Access bajo la licencia CC BY-NC-ND (<http://creativecommons.org/licenses/by-nc-nd/4.0/>).

Neurodevelopment in patients with retinopathy of prematurity treated with intravitreal bevacizumab. Case series

Abstract

Background: Retinopathy of prematurity (ROP) is an eye disease caused by an alteration in retinal vasculogenesis that may lead to partial or complete vision loss with a harmful impact in terms of neurodevelopment. The purpose of the present study was to determine the neurodevelopment in patients with type I retinopathy of prematurity treated with intravitreal bevacizumab.

Material and methods: Case series. The inclusion criteria were: patients with type I ROP treated with a dose of 0.625 mg/0.025 ml of intravitreal bevacizumab. Demographic data and comorbidities were documented. Neurodevelopment was evaluated with the screening test of the Bayley Scale of Infant Development (BSID) in all patients between 11 and 28 weeks of age.

Results: Seven patients were included in the study. Four patients showed normal neurodevelopment according to the overall scores of the BSID scale. The distribution of high risk for neurodevelopmental delay in the different areas evaluated were as follows: 3 patients presented it in the cognitive area, one in the receptive communication area, one in the expressive area, one in the fine motor skills and 3 patients in the gross motor skills area.

Conclusions: In these case series, the majority of patients treated with intravitreal bevacizumab for ROP showed normal neurodevelopment scores.

© 2016 Academia Mexicana de Cirugía A.C. Published by Masson Doyma México S.A. This is an open access article under the CC BY-NC-ND license (<http://creativecommons.org/licenses/by-nc-nd/4.0/>).

Antecedentes

La retinopatía del prematuro (ROP) es una de las principales causas de ceguera infantil¹.

Esta entidad, presente en niños con prematuridad, está acompañada en muchas ocasiones de otras comorbilidades que pueden llegar a influir en forma adversa en su neurodesarrollo². En este sentido, los tratamientos que puedan mejorar el pronóstico de la función visual pueden llegar también a influir de manera favorable en aquel.

En los últimos años, la crioterapia y la terapia con láser se han utilizado con éxito limitado. No obstante lo anterior, actualmente existen opciones de tratamiento que han mostrado ser seguras y eficaces, como la terapia antiangiogénica intravítrea. Uno de los fármacos que pertenecen a esta modalidad de tratamiento es el bevacizumab, que es un anticuerpo monoclonal recombinante humanizado, el cual tiene como principal mecanismo de acción el bloquear el factor de crecimiento vascular endotelial (VEGF por sus siglas en inglés). Este último, en algunas de sus isoformas, se encuentra involucrado en la formación y crecimiento de neovasos. Estos, a su vez, se constituyen en algunas de las lesiones histopatológicas clave que predisponen a hemorragia en la cavidad vítrea, formación de tejido fibrogliar y desprendimiento traccional de retina en los pacientes con ROP.

En la ROP, la terapia antiangiogénica intravítrea ha demostrado resultados alentadores como tratamiento en la etapa umbral como monoterapia o bien como tratamiento adyuvante de la fotocoagulación con láser³⁻⁶.

Existe información limitada y en ocasiones contradictoria sobre los efectos a nivel sistémico de este medicamento, sobre todo en el sistema nervioso central y en el neurodesarrollo⁷. Por esto, existe la necesidad de diseñar estudios con mayor número de pacientes, casos y controles, y estudios prospectivos de cohorte que ayuden a dilucidar los efectos tanto deletéreos como benéficos de este fármaco. El objetivo principal de nuestro estudio fue el de conocer el desarrollo psicomotriz en los niños con ROP tratados con bevacizumab.

Material y métodos

Se realizó un estudio de serie de casos, ambispectivo, en neonatos prematuros que nacieron en la Unidad de Cuidados Intensivos del Hospital General Regional Número 1 del IMSS, en el periodo comprendido entre abril del 2013 y mayo del 2015. Los criterios de inclusión fueron los siguientes: neonatos prematuros de menos de 36 semanas de gestación y peso menor de 2,000 g, pacientes con ROP de tipo 1 (definida como ROP de cualquier estadio, en zona 1 con

enfermedad plus; estadio 3 con o sin enfermedad plus en zona 1; estadio 2 o 3 en zona 2 con enfermedad plus) tratados con dosis de 0.625 mg/0.025 ml, menores de 3 meses de edad, en control de consulta oftalmológica y neurológica y en seguimiento de al menos 2 meses, con obtención del consentimiento informado de los padres. El estudio fue aprobado por el respectivo comité de ética del hospital.

Evaluación del neurodesarrollo

Se aplicó el *screening test* de la Escala de Bayley del Desarrollo Infantil, tercera edición (BSID III). Este examen es un índice de evaluación de neurodesarrollo ampliamente usado con fines de investigación, que es considerado como estándar de oro para la detección temprana de retraso psicomotriz en el desarrollo del paciente pediátrico. El examen está diseñado para evaluar el nivel de desarrollo en 3 esferas: cognitiva, del lenguaje y motora.

Para tal efecto, se cuantificaron los diferentes puntajes obtenidos y de acuerdo con ellos se clasificó a cada paciente: para edades de 9 meses y 16 días a 12 meses y 15 días, el neurodesarrollo se considera «en riesgo» si el puntaje es de 0 a 37 puntos, «emergente» si el puntaje total es de 42 a 52 y «competente» si el puntaje es de 57 a 136; para edades de 18 meses y 16 días a 24 meses y 15 días, el puntaje considerado de desarrollo «en riesgo» es de 0 a 65, «emergente» de 70 a 84 y «competente» de 89 a 136. Por último, para edades de 24 meses y 16 días a 30 meses y 15 días, el puntaje considerado como «en riesgo» es de 0 a 76, como «emergente» de 81 a 99 y como «competente» de 104 a 136. Todos los pacientes fueron evaluados por el mismo neurólogo pediatra.

Del expediente clínico se recabaron datos sobre las condiciones prenatales, perinatales y posnatales de cada uno de los pacientes.

Análisis estadístico

Se utilizó estadística descriptiva para las variables continuas. Se estimaron medias y su respectiva desviación

estándar. Las variables de características cualitativas nominales se representaron con porcentajes. El procesamiento de los datos se realizó con el Paquete Estadístico para las Ciencias Sociales (SPSS v. 20.0). Se presentan los resultados en diferentes tablas.

Resultados

Se incluyeron a 7 pacientes en el estudio. Todos los pacientes presentaron ROP bilateral de tipo 1, por lo cual se aplicó bevacizumab intravítreo en ambos, excepto en un caso. En total, se trataron 13 ojos (tabla 1). En todos los pacientes hubo control del ROP sin presencia de complicaciones significativas por la aplicación del bevacizumab intravítreo.

Resultados demográficos y enfermedades intercurrentes

Se incluyeron 4 pacientes del sexo masculino y 3 del sexo femenino. La edad de gestación del nacimiento en promedio fue de 30 ± 1.82 (rango de 27-32) semanas, y la edad corregida al momento de aplicación de la prueba de neurodesarrollo fue de 22.57 ± 5.62 meses, con un peso al nacimiento en promedio de $1,187.1 \pm 271$ g; el Apgar promedio al minuto y a los 5 min fue de 6.7.

Entre los factores de riesgo asociados con la retinopatía, la exposición al oxígeno se encontró en todos los pacientes con un promedio de 29.14 ± 17.9 días (rango 11-63); la frecuencia de presentar enfermedad pulmonar se presentó en un 74.1%, la cual incluyó el síndrome de dificultad respiratoria, broncodisplasia pulmonar y el síndrome de aspiración meconial. La sepsis neonatal se presentó en el 85.7%; la hiperbilirrubinemia se presentó en todos los niños; la hipoxia en el 42.9%; enterocolitis necrosante en 71.4%; la hemorragia intraventricular se presentó en un paciente y hubo necesidad de transfusión también solo en un paciente (tablas 2 y 3).

Tabla 1 Características de la ROP de los pacientes

Caso	Estadio ROP	Zona	Enfermedad plus	Aplicación de bevacizumab
1	OD 2	II	Sí	AO
	OI 2	II	Sí	
2	OD 2	II	Sí	AO
	OI 2	II	Sí	
3	OD 2	II	Sí	OD
	OI 2	II	No	
4	OD 3	I-II	Sí	AO
	OI 2	II	Sí	
5	OD 3	II	Sí	AO
	OI 3	III	Sí	
6	OD 2	II	Sí	AO
	OI 2	I-II	Sí	
7	OD 2	II	Sí	AO
	OI 2	II	Sí	

AO: ambos ojos; OD: ojo derecho; OI: ojo izquierdo; ROP: retinopatía del prematuro.

Tabla 2 Características de los pacientes al nacer

Caso	Sexo	Peso (g)	Edad gestacional (semanas)	Apgar	Días de exposición O ₂
1	F	1,250	32	7.9	21
2	F	1,200	29	6.8	17
3	M	1,200	31	7.8	33
4	M	1,100	30	6.7	11
5	M	1,060	29	6.8	40
6	M	800	27	3.5	63
7	F	1,700	32	8.9	19

F: mujer; M: hombre.

Tabla 3 Enfermedades intercurrentes de los pacientes

Caso	Sepsis	HI	Enfermedad pulmonar	Otras enfermedades
1	Sí	No	No	ECN, hiperbilirrubinemia, crisis convulsivas, hipoxia
2	No	No	No	ECN, hiperbilirrubinemia
3	Sí	No	SDR	Anemia, ECN, hiperbilirrubinemia
4	Sí	No	SDR	Hipoxia, hiperbilirrubinemia
5	Sí	No	SDR	Anemia, ECN, hiperbilirrubinemia
6	Sí	Sí	SDR	Hipoxia, hiperbilirrubinemia, ERGE
7	Sí	No	SDR	ECN, hiperbilirrubinemia

ECN: enterocolitis necrosante; ERGE: enfermedad por reflujo gastroesofágico; HI: hemorragia intraventricular; SDR: síndrome de dificultad respiratoria.

Resultados demográficos e historial obstétrico

La edad materna promedio fue de 29.2 ± 6.1 años, las enfermedades encontradas en las madres de niños con retinopatía fueron las siguientes: rotura prematura de membranas (42.9%), preeclampsia (42.9%), síndrome de HELLP (14.3%) (tabla 4).

Resultados del neurodesarrollo

Se encontraron 4 pacientes con desarrollo normal, 2 con riesgo emergente y uno con riesgo de retraso en el neurodesarrollo. La distribución de los pacientes con alto riesgo de retraso en el desarrollo de las diferentes áreas evaluadas fue las siguientes: 3 pacientes en el área cognitiva,

uno en comunicación receptiva, uno en expresiva, otro en motricidad fina y 3 en motricidad gruesa (fig. 1, tablas 5 y 6).

Discusión

La terapia antiangiogénica intravítrea forma parte de la revolución en cuanto a tratamiento de enfermedades tanto oculares como sistémicas que se ha venido dando desde hace ya varios años y que ha cambiado, en muchos casos drásticamente, la evolución y pronóstico de muchas enfermedades, incluida la ROP³.

Han sido ya múltiples las publicaciones que han demostrado la seguridad y eficacia del bevacizumab en el tratamiento de esta entidad, en cuanto a variables visuales funcionales y anatómicas en el corto y largo plazo³.

Tabla 4 Características maternas

	Edad materna	Número de gestas	IVU	Preeclampsia	Vía de interrupción del embarazo	RPM de + 12 hrs
1	35	1	Sí	Sí	Cesárea	Sí
2	38	2	Sí	No	Cesárea	No
3	29	1	Sí	No	Cesárea	Sí
4	25	2	Sí	Sí	Cesárea	No
5	31	3	Sí	Sí	Cesárea	No
6	20	2	Sí	No	Cesárea	No
7	27	1	Sí	Sí	Cesárea	No

IVU: infección de vías urinarias; RPM: rotura prematura de membranas.

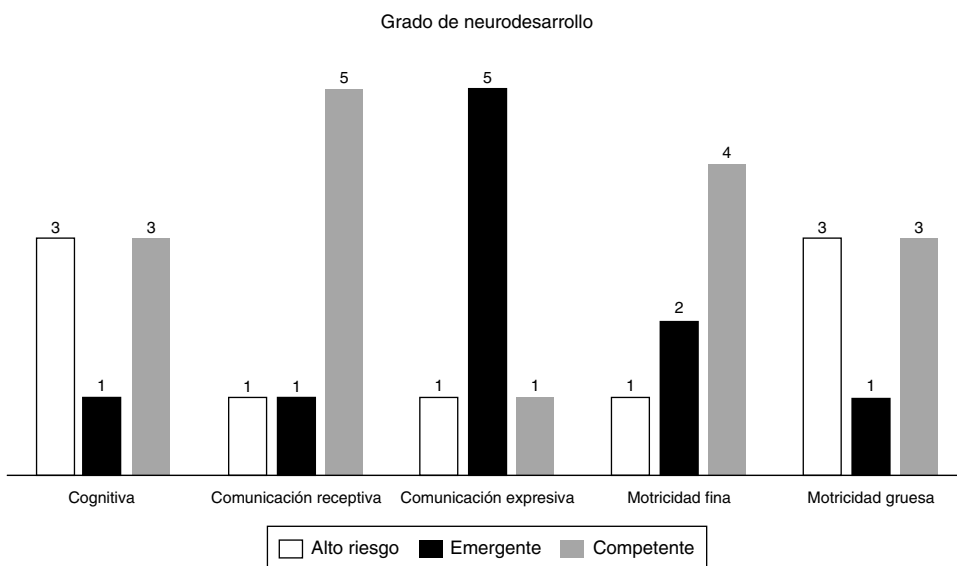


Figura 1 Distribución de los pacientes de acuerdo con el grado de neurodesarrollo.

Tabla 5 Total de puntos obtenidos por cada paciente en la prueba de detección de Bayley, tercera edición

Paciente	Puntaje obtenido	Edad del paciente al momento de aplicación de la prueba (semanas)	Grado de neurodesarrollo
1	68	25	Emergente
2	65	11	Competente
3	89	22	Competente
4	96	21	Competente
5	96	26	Emergente
6	70	25	Alto riesgo
7	100	28	Competente

Sin embargo, el impacto que pueda tener en el neurodesarrollo de pacientes con esta entidad es una cuestión que probablemente no se ha abordado de forma suficiente en los diferentes estudios. Lo anterior, quizás en parte, por la dificultad que representa el valorar dicho desarrollo en pacientes que, además de presentar su enfermedad ocular, presentan múltiples enfermedades sistémicas intercurrentes que también pueden llegar a tener algún impacto sobre él. Por tal motivo, es difícil darle a cada comorbilidad y su tratamiento un impacto específico en el neurodesarrollo de los niños prematuros.

Araz-Ersan et al.⁸ realizaron un estudio en el que encontraron 3 pacientes con desarrollo anormal, de un grupo de 13 pacientes, los cuales recibieron como tratamiento

adjunto al láser la aplicación de bevacizumab intravítreo. En otro grupo se utilizó solamente láser: reportan en el 30.8% un retraso cognitivo significativo. En contraste, en nuestro estudio se presentó un 47.4% de niños con desarrollo normal y 3 niños con un desarrollo cognitivo bajo, lo que corresponde a un 42.85%. En cuanto al lenguaje, los niños de dicho estudio presentaron un retraso del lenguaje del 23.1% y, en cuanto a la motricidad, hubo un retraso significativo del 38.5%. En nuestro estudio existió un 28.5% de casos con retraso en el área de lenguaje. Por último, en el área motriz se presentó un 42.8%: fue una de las áreas más afectadas en conjunto con el área cognitiva.

Por otro lado, Orozco-Gómez et al.⁹ realizaron un estudio en el que se emplearon láser y ranibizumab con un

Tabla 6 Número de pacientes catalogados en base a las diferentes áreas del neurodesarrollo

Área	Alto riesgo	Emergente	Competente
Cognitiva	3	1	3
Comunicación receptiva	1	1	5
Comunicación expresiva	1	5	1
Motricidad fina	1	2	4
Motricidad gruesa	3	1	3

seguimiento de 3 años, donde se evaluó tanto la eficacia de esta terapia combinada en pacientes prematuros con enfermedad umbral, preumbral y «plus», así como las alteraciones en el desarrollo infantil en 34 pacientes. Los resultados mostraron un desarrollo normal en un 23.5%, retraso psicomotriz pero mental normal en el 29.4% y retraso en el desarrollo mental pero psicomotriz normal en un 23.5%.

Las limitaciones de nuestro estudio incluyen el hecho de que es una serie de casos —diseño de estudio con bajo nivel de evidencia—, el no haber incluido un grupo control de pacientes ni haber realizado cálculo de la muestra.

Con el uso creciente del tratamiento de la ROP con bevacizumab, se han ido planteando interrogantes sobre su empleo en neonatos prematuros en cuanto a su seguridad tanto en el sistema nervioso central como en el pulmonar; lo anterior, debido parcialmente a que la angiogénesis pulmonar tiene lugar después del nacimiento de los nacidos de término y podría verse comprometida³.

En cuanto al sistema nervioso central, los procesos de maduración se producen en diferentes momentos y en diferentes regiones del cerebro, por lo cual los periodos críticos en los que se da esta maduración pueden ser específicos para cada región del cerebro⁴.

Por otro lado, la dosis del tratamiento ROP aún se encuentra en debate. Martínez-Castellanos et al.¹⁰ reportan los efectos adversos encontrados con el uso de 1.25 mg/0.05 ml de bevacizumab, entre los que se incluye empeoramiento del desprendimiento de la retina y elevación de la presión intraocular, entre otros. Estos disminuyeron cuando se utilizaron 0.03 ml. En los niños de nuestro estudio con la dosis empleada no se presentaron complicaciones ni sistémicas ni oculares posteriores a la aplicación del medicamento. Por otro lado, en el mismo estudio de Martínez-Castellanos, los pacientes con problemas en el neurodesarrollo presentaron hemorragia intraventricular, hecho que sí coincide con el nuestro, ya que el único paciente que presentó alteraciones en el neurodesarrollo presentó también una hemorragia intraventricular de grado 2.

Un estudio incluyó a 150 niños con ROP en estadio 3 plus que recibieron inyecciones intravítreas bilaterales de 0.625 mg de bevacizumab. En cuanto a la seguridad, los autores concluyeron que se necesitaban 2,800 pacientes para evaluar la mortalidad y una muestra aún mayor para la toxicidad local o sistémica y que el estudio era demasiado pequeño para hacer frente a la cuestión de si el bevacizumab intravítreo tiene un perfil de seguridad aceptable⁶.

En nuestro estudio solo se evaluaron 7 pacientes, muestra que es todavía más pequeña e insuficiente para concluir si el tratamiento con el fármaco tiene un impacto favorable o no en el neurodesarrollo, además de que no es posible valorar tampoco de forma adecuada el perfil de seguridad del fármaco. El único paciente que se encontró con riesgo alto de retraso en su neurodesarrollo tuvo varias circunstancias agregadas en el periodo prenatal, como una edad gestacional menor en comparación con los demás, además de que fue el único que presentó hemorragia intraventricular, factores que bien pudieron por sí mismos contribuir en forma significativa para el puntaje bajo obtenido al aplicar la escala de Bayley.

Conclusiones

Los índices de sobrevida cada vez son mayores en pacientes neonatos de menor edad gestacional y peso, lo cual hace, entre otros factores, que aumente la incidencia de pacientes con ROP. El bevacizumab intravítreo ha mostrado su efectividad en cuanto al control de este padecimiento en el corto y largo plazo. Es probable que el control adecuado de la enfermedad con este fármaco impacte de forma favorable el neurodesarrollo de los pacientes en el largo plazo, independientemente de las enfermedades asociadas con las que cursan los niños prematuros. El perfil de seguridad es una cuestión que sigue en duda todavía en la actualidad aunque, sin embargo, es también muy probable que sea aceptable de acuerdo con la evidencia generada hasta el momento.

Responsabilidades éticas

Protección de personas y animales. Los autores declaran que para esta investigación no se han realizado experimentos en seres humanos ni en animales.

Confidencialidad de los datos. Los autores declaran que han seguido los protocolos de su centro de trabajo sobre la publicación de datos de pacientes.

Derecho a la privacidad y consentimiento informado. Los autores han obtenido el consentimiento informado de los pacientes o sujetos referidos en el artículo. Este documento obra en poder del autor de correspondencia.

Financiación

No se recibió ningún apoyo financiero en la realización de este estudio.

Agradecimientos

Los autores desean agradecer al personal del Centro de Investigaciones Biomédicas del Instituto Mexicano del Seguro Social, a la Dra. en Ciencias Anel Gómez García y al matemático analista Carlos Gómez Alonso.

Conflicto de intereses

Los autores declaran no tener ningún conflicto de intereses.

Bibliografía

1. Carrion JZ, Flores Filho JB, Tartarella MB, Zin A, Jornada ID Jr. Prevalence of retinopathy of prematurity in Latin America. *Clin Ophthalmol.* 2011;5:1687–95.
2. Van der Merwes SK, Freeman N, Bekker A, Harvey J, Smith J. Prevalence of and risk factors for retinopathy of prematurity in a cohort of preterm infants treated exclusively with non-invasive ventilation in the first week birth. *S Afr Med J.* 2013;103:96–100.
3. Hard AL, Hellström A. On the use of antiangiogenic medications for retinopathy of prematurity. *Acta Paediatr.* 2011;100:1063–5.

4. Wu L, Martinez Castellanos MA, Quiroz Mercado H, Arevalo JF, Berrocal MH, Farah ME, et al. Pan merican Colloborative Retina Group (PACORES). Twelve-month safety of intravitreal injections of bevacizumab (Avastin) results of the Pan-American Collaborative Retina Study Group (PACORES). *Graefes Arch Clin Exp Ophthalmol.* 2008;246:81–7.
5. Bakri SV, Snyder MR, Reide JM, Pulido JS, Ezza MK, Singh RJ. Pharmacokinetics of intravitreal ranibizumab (Lucentis). *Opthalmology.* 2007;114:2179–82.
6. Mintz-Hittner HA, Kennedy KA, Chuang AZ, BEAT-ROP Cooperative Group. Efficacy of intravitreal bevacizumab for stage 3+ retinopathy of prematurity. *N Engl J Med.* 2011;364:603–15.
7. Rice D, Barone S Jr. Critical periods of vulnerability for the developing nervous system: Evidence from humans and animal models. *Environ Health Perspec.* 2000;108:511–33.
8. Araz-Ersan B, Kir N, Tuncer S, Aydinoglu-Candan O, Yildiz-Inec D, Akdogan B, et al. Preliminary anatomical and neurodevelopmental outcomes of intravitreal bevacizumab as adjunctive treatment for retinopathy of prematurity. *Curr Eye Res.* 2015;40:585–91.
9. Orozco-Gómez LP, Hernández-Salazar L, Moguel-Ancheita S, Ramírez-Moreno MA, Morales-Cruz MV. Láser-ranibizumab para tratar retinopatía del prematuro en estadio umbral-preumbral. Tres años de experiencia. *Cir Cir.* 2011;79:225–32.
10. Martínez-Castellanos MA, Schwartz S, Hernández-Rojas ML, Kon-Jara VA, García-Aguirre G, Guerrero-Naranjo JL, et al. Long-term effect of antiangiogenic therapy for retinopathy of prematurity up to 5 years of follow-up. *Retina.* 2013;33:329–38.